**Міністерство охорони здоров'я України**
**Вищий державний навчальний заклад України**
**«Українська медична стоматологічна академія»**

# АКТУАЛЬНІ ПРОБЛЕМИ СУЧАСНОЇ МЕДИЦИНИ:

**Том 17, випуск 3 (59), 2017р.**

ВІСНИК Української медичної стоматологічної академії

⊆ℵ©⊇∈ℜ∈−∉∠ℵ⊇®∪·⊆∪⊃ Ø©∠⊆ℵ⊄

Заснований в 2001 році

*Виходить 4 рази на рік*

# Зміст

## ЕКСПЕРИМЕНТАЛЬНА МЕДИЦИНА ТА БІОЛОГІЯ

***Гаврелюк С.В., Левенец С. В.*** ..... **5**
ВЛИЯНИЕ ВАГОТОНИИ НА ПАРАМЕТРЫ ГЕМОДИНАМИКИ И ФУНКЦИЮ ЭНДОТЕЛИЯ ПРИ ДЛИТЕЛЬНОЙ БЛОКАДЕ СВ1 РЕЦЕПТОРОВ КАННАБИНОИДОВ В ЭКСПЕРИМЕНТЕ

***Гертман В.З., Пушкарь Е.С., Пономаренко С.В.*** ..... **9**
РАЗРАБОТКА ПАРАМЕТРОВ АНТИБАКТЕРИАЛЬНОЙ ФОТОДИНАМИЧНОЙ ТЕРАПИИ С ИСПОЛЬЗОВАНИЕМ СВЕТА В ОПТИЧЕСКОМ ДИАПАЗОНЕ И ФОТОСЕНСИБИЛИЗАТОРА МЕТИЛЕНОВОГО СИНЕГО

***Дейко Р.Д., Штриголь С.Ю., Лар'яновська Ю.Б., Горбач Т.В., Губіна-Вакулик Г.І., Дев'яткіна Н.М., Штриголь Д.В.*** ..... **13**
ХРОНІЧНА БЛОКАДА ЦЕНТРАЛЬНИХ МУСКАРИНОВИХ РЕЦЕПТОРІВ У ЩУРІВ ВІДТВОРЮЄ ПЕРВИННІ ПАТОГЕНЕТИЧНІ ЛАНКИ ХВОРОБИ АЛЬЦГЕЙМЕРА

***Зябліцев С. В., Стародубська О. О., Богза С. Л.*** ..... **25**
ФАРМАКОЛОГІЧНА КОРЕКЦІЯ КОГНІТИВНИХ ПОРУШЕНЬ ПРИ ЧЕРЕПНО-МОЗКОВІЙ ТРАВМІ

***Макаренко А., Ковтун А., Петров Ф., Джугля И.*** ..... **29**
СРАВНИТЕЛЬНЫЙ АНАЛИЗ ДАННЫХ ГЛИАЛЬНОЙ ФОРМУЛЫ (ГФ) И ГЛИАЛЬНЫХ ИНДЕКСОВ КОЛИЧЕСТВЕННЫХ (ГИК) КАК ПОТЕНЦИАЛЬНЫЙ СПОСОБ ИЗУЧЕНИЯ СОСТОЯНИЯ ГЛИАЛЬНОЙ КЛЕТОЧНОЙ СИСТЕМЫ ОБРАЗОВАНИЙ МОЗГА

***Москаленко Р.А.*** ..... **37**
РОЛЬ ПАТОЛОГІЧНОЇ БІОМІНЕРАЛІЗАЦІЇ ПРИ АТЕРОСКЛЕРОТИЧНОМУ УРАЖЕННІ АОРТИ

***Наконечна С.А., Гафт К.Л., Кощій Є.Є., Наконечний Є.В.*** ..... **42**
ВПЛИВ ПОХІДНИХ ФЕНОЛУ НА СПОЛУЧЕНІСТЬ ПРОЦЕСІВ МІКРОСОМАЛЬНОГО ОКИСНЕННЯ Й БІОЕНЕРГЕТИКИ В ХРОНІЧНОМУ ДОСЛІДІ НА ЛАБОРАТОРНИХ ТВАРИНАХ

***Науменко О.М., Дєєва Ю.В., Васильєв О.В., Небор І.Я.*** ..... **46**
ОПТИМІЗАЦІЯ ЛІКУВАЛЬНОЇ ТАКТИКИ В УМОВАХ ЕКСПЕРИМЕНТАЛЬНОЇ СЕНСОНЕВРАЛЬНОЇ ПРИГЛУХУВАТОСТІ СУДИННОГО ҐЕНЕЗУ

***Рыкова Ю.А., Шупер В.А.*** ..... **50**
ХАРАКТЕРИСТИКА ДИНАМИКИ МАССЫ ЛЁГКИХ КРЫС РЕПРОДУКТИВНОГО ВОЗРАСТА ПОД ИНГАЛЯЦИОННЫМ ВОЗДЕЙСТВИЕМ НА ДЫХАТЕЛЬНУЮ СИСТЕМУ ТОЛУОЛА

***Самура І.Б., Григор'єва Л.В., Романенко М.І.*** ..... **54**
ВИВЧЕННЯ АНТИАРИТМІЧНОЇ АКТИВНОСТІ 1,8-ДИЗАМІЩЕНИХ ТЕОБРОМІНУ

***Сидоренко А.Г., Весніна Л.Е., Микитюк М.В., Рудь М.В., Луценко Р.В.*** ..... **59**
ВПЛИВ ЕТИЛОВОГО ЕФІРУ 4-[2-ГІДРОКСИ-2-(2-ОКСО-1,2-ДИГІДРО-ІНДОЛ-3-ІЛІДЕН)-АЦЕТАМІНО]-МАСЛЯНОЇ КИСЛОТИ НА СИМПТОМИ ДЕПРЕСИВНОПОДІБНОГО СТАНУ У ЩУРІВ

***Скотаренко Т. А.*** ..... **64**
ХАРАКТЕРИСТИКА МОРФОМЕТРИЧНИХ ПОКАЗНИКІВ ЕПІНЕФРОЦИТІВ ТА НОРЕПІНЕФРОЦИТІВ МОЗКОВОЇ РЕЧОВИНИ НАДНИРКОВОЇ ЗАЛОЗИ ПРИ КОРЕКЦІЇ ЕКСПЕРИМЕНТАЛЬНОГО ПЕРИТОНІТУ ВВЕДЕННЯМ КРІОКОНСЕРВОВАНОЇ ПЛАЦЕНТИ

***Шевцов А.А.*** ..... **67**
МОРФОМЕТРИЧЕСКИЕ ХАРАКТЕРИСТИКИ НЕКОТОРЫХ СТРУКТУР ЛИМБИЧЕСКОЙ СИСТЕМЫ ГОЛОВНОГО МОЗГА ЧЕЛОВЕКА

УДК 616.831-005.1:616.8-009:616-08:577.112.6

***Дейко Р.Д., Штриголь С.Ю., Лар'яновська Ю.Б., Горбач Т.В., Губіна-Вакулик Г.І., Дев'яткіна Н.М., Штриголь Д.В.***

# ХРОНІЧНА БЛОКАДА ЦЕНТРАЛЬНИХ МУСКАРИНОВИХ РЕЦЕПТОРІВ У ЩУРІВ ВІДТВОРЮЄ ПЕРВИННІ ПАТОГЕНЕТИЧНІ ЛАНКИ ХВОРОБИ АЛЬЦГЕЙМЕРА

Національний фармацевтичний університет, м. Харків
Харківський національний медичний університет, м. Харків
Українська медична стоматологічна академія, м. Полтава
Харківський національний університет ім. В.Н. Каразіна, м. Харків

*Хвороба Альцгеймера (ХА) – найрозповсюдженіше нейродегенеративне захворювання, патогенез якого до кінця не відомий. Існує припущення, що тривала блокада центральних М-холінорецепторів призводить до розвитку первинних ланок цього захворювання, проте прямих свідчень бракує. Мета дослідження – встановити вплив тривалої блокади центральних М-ХР на гістоструктуру, накопичення бета-амілоїдного білка (β-АБ) та нейромедіаторний профіль головного мозку (ГМ) щурів. У щурів зі скополамін-індукованою ХА досліджували когнітивні функції у тестах відкритого поля, екстраполяційного вивільнення та умовного рефлексу пасивного уникнення, визначали артеріовенозну різницю за глюкозою у церебральному басейні, коефіцієнт маси мозку. Вимірювали рівень ацетилхоліну (АХ) та активність ацетилхолінестерази у синаптосомах нейронів, у цілому ГМ – вміст АТФ, ГАМК, серотоніну, глутамату та аспартату. Морфологічно досліджували сенсомоторну кору (СМК) великих півкуль та $CA_1$ і $CA_3$ зони гіпокампа на предмет нейродегенерації. У нейропілі визначали β-АБ. У щурів зі скополамін-індукованою ХА встановлено виразне порушення когнітивних функцій, енергетичного обміну ГМ (зменшення споживання глюкози та рівню АТФ), патологічну оверекспресію АХЕ та усіх медіаторів окрім АХ, рівень якого значно знижується. Морфологічно виявлено нейродегенерацію СМК та гіпокампа, β-амілоїдну інфільтрацію нейропілю та стінок дрібних церебральних артерій. Таким чином, тривала блокада центральних М-ХР у щурів призводить до розвитку первинних ланок ХА, що варто враховувати як в експериментальній фармакології, так і при лікуванні пацієнтів холінолітичними засобами.*

Ключові слова: хвороба Альцгеймера, патогенез, М-холіноблокатори, експеримент

*Виконано за планом науково-дослідної роботи НФаУ «Фармакологічне вивчення біологічно активних речовин та лікарських засобів» (№ державної реєстрації 0114U000956)*

## Вступ

Хвороба Альцгеймера (ХА) – хронічне нейродегенеративне захворювання, етіопатогенез якого остаточно не встановлений. Згідно з класичними уявленнями, первинною ланкою ХА є протеїнопатія, що виявляється накопиченням бляшок бета-амілоїдного білка (β-АБ) та нейрофібрилярних клубків. Згодом розвиваються нейродегенерація (страждають насамперед холінергічні нейрони кори великих півкуль та гіпокампа), порушення центральної холінергічної трансмісії та слабоумство [1]. У патогенезі ХА встановлено вагоме значення багатьох регулювальних систем ГМ (нейротрансмітерних, нейротрофічних факторів, білків-шаперонів, цитокінів тощо) [2]. Перш за все, привертає увагу холінергічна система мозку (ХСМ), ключова роль якої встановлена понад 40 років тому [3]. Тоді з'ясувалося, що холінонегативні засоби (зокрема, нейролептики з виразними холінолітичними властивостями) погіршують когнітивні функції пацієнтів, тоді як холінопозитивні (наприклад, інгібітор ацетилхолінестерази (іАХЕ) фізостигмін) покращують їх. Сьогодні це спостереження розвинулося до рівня «холінергічної парадигми» ХА. Однією зі складових цієї парадигми є гіпотеза про те, що негативна регуляція ХСМ призводить до розвитку первинних ланок ХА, зокрема, нейродегенерації та амілоїдозу [4,5,6]. Ця гіпотеза заснована на низці експериментальних та клінічних даних, отриманих при вивченні холінопозитивних засобів (іАХЕ, орто- та алостеричних агоністів, позитивних алостеричних модуляторів мускаринових (М-ХР) та нікотинових холінорецепторів), які зменшують нейродегенерацію та амілоїдоз за ХА. Але прямих свідчень того, що блокада ХСМ призводить до розвитку первинних ланок ХА, наразі немає. Постає питання про причинно-наслідкові зв'язки: накопичення β-АБ та нейрофібрилярних клубків порушує ХСМ чи первинна блокада М-ХР здатна викликати ці структурні порушення нейронів? Для відповіді необхідно безпосередньо дослідити стан ГМ на тлі блокади М-ХР на предмет розвитку первинних патогенетичних ланок ХА. Відомо, що такими є не лише нейродегенерація та відкладення амілоїду. Одним із патернів патогенезу ХА є так званий «нейротрансміттерний зсув» – зміна вмісту низки нейромедіаторів ГМ при ХА. Він виникає унаслідок того, що ХСМ є функціонально взаємопов'язаною із багатьма іншими нейротрансміттерними системами, а холінергічні нейрони експресують рецептори, лігандами яких є гамма-аміномасляна кислота (ГАМК), серотонін, глутамін тощо [7,8]. Тому метою дослідження стало з'ясування впливу хронічної блокади ХСМ на стан ГМ щурів, а саме його гістологічну структуру, накопичення β-АБ, зміни енергетичного обміну та основних нейротрансмітерних систем, що залучаються до патогенезу ХА.

### Матеріали та методи дослідження

В експерименті, як одну з моделей когнітивного дефіциту у щурів, що розвивається при ХА, використовують хронічну блокаду центральних М-ХР скополаміном [9,10]. Скополамін є оптимальним для моделювання ХА блокатором М-ХР, оскільки добре проникає у ГМ та блокує усі види М-ХР, роль кожного з яких у формуванні нейродегенерації та протеїнопатії остаточно не встановлено [11].

*Моделювання хвороби Альцгеймера*. Згідно з методичними рекомендаціями [10], для відтворення когнітивного дефіциту щурам віком 1-1,5 року щоденно протягом 20 днів внутрішньоочеревинно (в/о) вводять скополамін у дозі 1 мг/кг у вигляді водного розчину 1 раз на день. Оскільки зазвичай холінонегативний вплив (наприклад, лікування психічних розладів пацієнтів із ХА нейролептиками з холінолітичними властивостями) є тривалим, у нашому дослідженні період введення скополаміну подовжено до 27 днів.

Використано 14 білих рандомбредних щурів-самців віком до 1,5 року, отриманих із віварію Центральної науково-дослідної лабораторії НФаУ, яких утримували у стандартних умовах віварію за природного світлового режиму «день-ніч». Дослідження виконано відповідно до положень Директиви 2010/63/EU Європейського Парламенту і Ради ЄС «Про охорону тварин, використовуваних з науковою метою» (2010). Щурів розподіляли на групи інтактного контролю (ІК) та модельної патології (МП) по 7 у кожній. Тваринам групи МП протягом 27 днів уводили скополамін як описано вище, щурам групи ІК – еквівалентний об'єм ізотонічного розчину NaCl в/о. З 28 по 38 день усі тварини отримували ізотонічний розчин NaCl (відмивочний період). Надалі досліджували стан психічних функцій у тестах умовного рефлексу пасивного уникнення (УРПУ, на 1 і 10 день після відмивочного періоду), відкритого поля (ВП, на 1 день) та екстраполяційного вивільнення (ЕВ, на 1 день) [10,12]. У тесті УРПУ визначали латентний час входу до затемненого відсіку приладу та кількість тварин, що досягли критерію навченості (перебування в освітленому відділі протягом щонайменше 180 с).

На 10 добу після останньої перевірки УРПУ у цільній артеріальній (загальна сонна артерія) та венозній (каротидний синус твердої мозкової оболонки ГМ) крові, яку брали під тіопенталовим наркозом, глюкозооксидазним методом вимірювали рівень глюкози та розраховували артеріовенозну різницю (АВР, маркер споживання глюкози ГМ). Тварин декапітували, виймали та зважували ГМ. Розраховували коефіцієнт маси мозку (КММ) у % до маси тіла тварини. Надалі ГМ розділяли на півкулі. Ліві півкулі частини щурів консервували 96% розчином етанолу, іншої частини – 10% розчином формаліну для гістологічних досліджень. Праві півкулі заморожували рідким азотом для біохімічних досліджень.

*Біохімічні дослідження ГМ*. У синаптосомах холінергічних нейронів, виділених за методом Хаєша [13], спектрофотометрично визначали вміст ацетилхоліну (АХ) та активність ацетилхолінестерази (АХЕ) [14,15]. У тканині цілого мозку вимірювали вміст аденозинтрифосфорної кислоти (АТФ) методом [16], серотоніну [17], ГАМК, глутамінової та аспарагінової кислот [18,19].

*Гістологічні дослідження ГМ*. Досліджували стан сенсомоторної кори (СМК) великих півкуль та вентрального гіпокампа. На фіксованому спиртом ГМ робили фронтальний надріз на рівні передніх країв скроневої долі (для дослідження СМК) та на рівні медіального скроневого відділу півкулі (для дослідження гіпокампа). Отримані зразки заливали в парафін за стандартною методикою, зрізи фарбували гематоксилін-еозином та тіоніном за методом Ніссля [20]. Здійснювали морфометричний аналіз. На забарвлених тіоніном зрізах у V шарі СМК та пірамідному шарі $CA_1$ та $CA_3$ зон вентрального гіпокампа визначали кількість нормохромних (рівномірний розподіл базофільної речовини у нейроплазмі), гіпохромних (зниження кількості базофільної речовини), гіперхромних зі зморщуванням та гіперхромних без зморщування нейронів, а також клітин із вогнищевим хроматолізом (ділянки просвітлення нормальної базофільної речовини). Аналізували у полі зору мікроскопа (окуляр 10, об'єктив 40) у 4-5 повтореннях із перерахунком на 100 клітин. На виконаних за допомогою програми Toupcam Granum фотознімках (окуляр 10, об'єктив 20) забарвлених гематоксилін-еозином зрізів визначали площу тіл нейронів V шару СМК та пірамідного шару $CA_1$ та $CA_3$ зон гіпокампа (мкм$^2$).

Консервовані 10% розчином формаліну півкулі заливали в парафін та робили поперечні зрізи на рівні тім'яної долі ГМ товщиною 5-6 мкм. Фарбували специфічним для β-АБ барвником – конго червоним [21]. Препарати фотографували за допомогою камери Granum ДСМ 310.

*Статистична обробка результатів*. Результати обробляли статистично за допомогою програм Statistica 8.0. Використовували однофакторний дисперсійний аналіз (one-way ANOVA) або кутове перетворення Фішера φ при урахуванні результатів в альтернативній формі. Відмінності вважали статистично значущими при $p \leq 0,05$.

### Результати та їх обговорення

Результати тесту ВП наведено у табл. 1. За умов тесту у щурів зі скополамін-індукованою ХА орієнтовно-дослідницька активність зменшується у 2,1 разу ($p<0,05$ проти ІК). Оскільки орієнтовно-дослідницька активність є одним із проявів пізнавальної діяльності тварини, її зменшення свідчить про погіршення останньої за умов хронічного введення скополаміну.

*Таблиця 1*
*Показники тесту відкритого поля інтактних щурів та тварин зі скополамін-індукованою моделлю хвороби Альцгеймера*

| Показники (за 3 хв) | Інтактний контроль (n=7) | Модельна патологія (n=7) |
|---|---|---|
| Рухова активність (квадрати) | 15,29±3,68 | 14,29±3,18 |
| Орієнтовно-дослідницька активність: | | |
| – Стійки | 5,71±1,17 | 2,43±0,57* |
| – Отвори | 12,43±1,57 | 6,29±1,39* |
| Сума показників | 18,00±2,08 | 8,71±1,76* |
| Емоційні реакції: | | |
| – Фекальні болюси | 1,00±0,69 | 0,86±0,86 |
| – Уринації | 0,71±0,29 | 1,14±0,40 |
| – Грумінг | 4,14±0,67 | 2,29±0,78 |
| Сума показників | 5,86±0,60 | 4,29±0,97 |
| Сума усіх показників тесту | 39,15±5,83 | 27,29±4,50 (– 30,3) |

*Примітка. У дужках – % змін до групи контролю; * – відмінності статистично значущі (p≤0,05) проти інтактного контролю.*

Прикметно, що зниження орієнтовно-дослідницької активності відбувається на тлі збереженої рухової функції. Таким чином, хронічне введення скополаміну пригнічує у тварин здебільшого когнітивний, проте не моторний компонент активності ГМ, що характерно для ХА.

Як видно з табл. 2, усі тварини обох досліджуваних груп виконують завдання ЕВ, пірнаючи під край циліндру приладу впродовж 180 с. Проте, у щурів групи КП час вивільнення статистично значущо зростає на 38% порівняно з показником ІК (p<0,05). Це свідчить про порушення адаптивної поведінки у ситуації гострого стресу, що вказує на погіршення інтегральної розсудкової діяльності [22]. Таким чином, тривале введення скополаміну щурам формує виразний когнітивний дефіцит, що виявляється порушенням їх пізнавальної та інтегральної розсудкової діяльності.

У тварин групи ІК електробольове подразнення формує стійкий УРПУ, що виявляється зростанням латентного часу входу до затемненого відсіку як через 24 год, так і через 10 діб після навчання (табл. 3). У щурів зі скополамін-індукованою моделлю ХА значно погіршена функція запам'ятовування, оскільки латентний час входу до затемненого відсіку зменшується як на 1 добу (у 2,4 разу, p<0,05), так і на 10 добу (у 2,6 разу, p<0,05) порівняно з показником групи ІК. До того ж із табл. 3 видно, що кількість тварин групи МП зі сформованим УРПУ значно нижча за відповідний показник групи ІК (14,3% проти 71,4%). Зберігаючись протягом тривалого часу (10 діб відмивочного періоду та 10 днів – період тестування), таке виразне погіршення мнестичних функцій у щурів зі скополамін-індукованою ХА може свідчити про формування не лише функціональних, а й органічних порушень ГМ.

*Таблиця 2*
*Показники тесту екстраполяційного вивільнення інтактних щурів та тварин зі скополамін-індукованою моделлю хвороби Альцгеймера*

| Показники (за 3 хв) | Інтактний контроль (n=7) | Модельна патологія (n=7) |
|---|---|---|
| Час екстраполяційного вивільнення, с | 37,17±8,51 | 51,29±3,12* |
| % тварин, що виконали завдання | 100% | 100% |

*Примітка. * – відмінності статистично значущі (p≤0,05) проти інтактного контролю.*

*Таблиця 3*
*Показники тесту умовного рефлексу пасивного уникнення інтактних щурів та тварин зі скополамін-індукованою моделлю хвороби Альцгеймера*

| Група, n | Латентний час входу в затемнений відсік приладу, с (% тварин, що досягли критерію навченості УРПУ) | | |
|---|---|---|---|
| | Вихідний | Через 24 год | Через 10 діб |
| Інтактний контроль (n=7) | 18,71±3,52 | 167,86±11,49* (71,4%) | 99,86±17,06* (14,3%) |
| Контрольна патологія (скополамін) (n=7) | 20,29±5,54 | 70,29±16,44# (0,0%#) | 38,86±11,62# (0,0%) |

*Примітка. У дужках – % тварин зі сформованим УРПУ; відмінності статистично значущі (p≤0,05): # – з інтактним контролем, * – з вихідним показником всередині групи.*

Когнітивні порушення, виявлені у тестах ВП, ЕВ та УРПУ, супроводжуються виразними змінами енергетичного обміну ГМ, а саме збільшенням АВР за глюкозою та зменшенням рівня АТФ (рис. 1).

На тлі зростання АВР за глюкозою (у 1,5 разу) тенденцію до збільшення на 16,7% у групі КП виявляє КММ (рис. 1). Кількість АТФ у тварин цієї групи зменшується статистично значущо у 1,5 разу порівняно з показником ІК (p<0,05). Порушення метаболізму глюкози й фолдингу білка при ХА взаємопов'язані та корелюють із виразністю когнітивного дефіциту [23].

Модельна патологія характеризується також виразними змінами медіаторного профілю ГМ (рис. 2-4). Зокрема, у синаптосомах холінергіч-

них нейронів ГМ щурів із моделлю ХА зростає активність АХЕ (на 30,6%, p<0,05 проти ІК) та зменшується кількість АХ (на 29,0%, p<0,05 проти ІК). Як видно із рис. 3 та 4, у цілому ГМ тварин зі скополамін-індукованою ХА зростають рівні ГАМК, глутамату, аспартату та серотоніну. Вміст гальмівного медіатора ГАМК збільшується статистично значущо на 55%, а збуджувальних (глутамату та аспартату) – на 64,8% та 61,5% відповідно (p<0,05 проти ІК); серотоніну – на 69,1% (p<0,05 проти ІК).

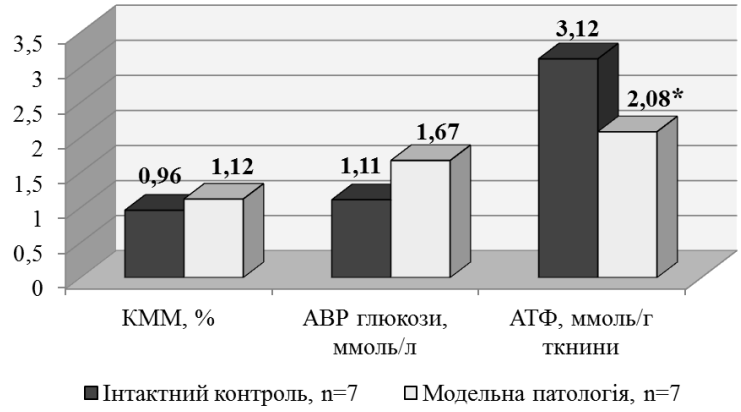


*Рисунок 1. Коефіцієнт маси мозку, артеріо-венозна різниця вмісту глюкози у крові церебрального басейну та вміст АТФ у головному мозку інтактних щурів і за скополамін-індукованої моделі хвороби Альцгеймера.*

*Примітка. * – відмінності статистично значущі (p≤0,05) проти інтактного контролю.*

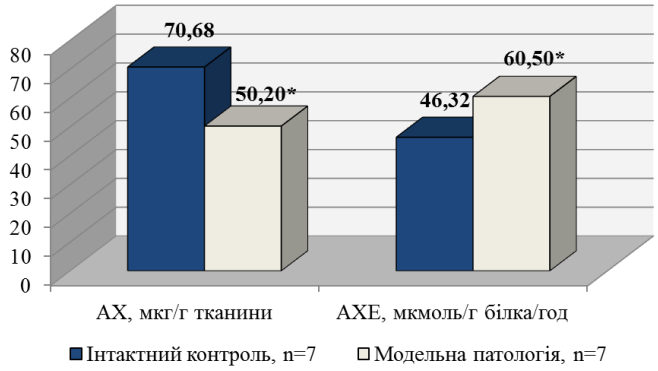


*Рисунок 2. Вміст ацетилхоліну та активність ацетилхолінестерази у синаптосомах холінергічних нейронів головного мозку інтактних щурів та за скополамін-індукованої моделі хвороби Альцгеймера.*

*Примітка. * – відмінності статистично значущі (p≤0,05) проти інтактного контролю.*

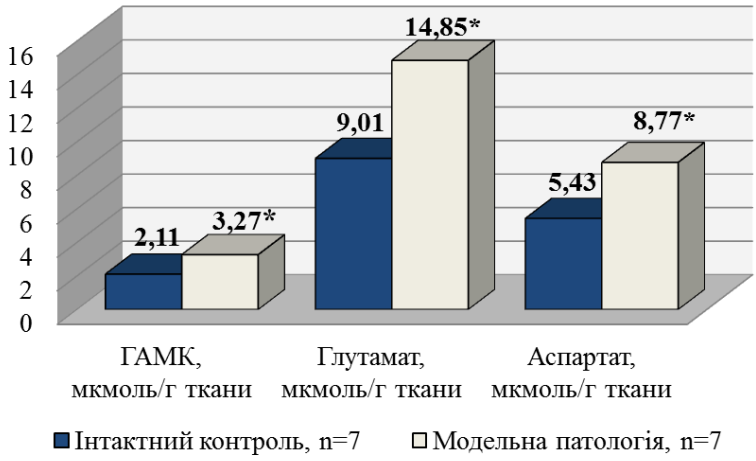


*Рисунок 3. Вміст гамма-аміномасляної кислоти, глутамату та аспартату у цілому головному мозку інтактних щурів та за скополамін-індукованої моделі хвороби Альцгеймера.*

*Примітка. * – відмінності статистично значущі (p≤0,05) проти інтактного контролю.*

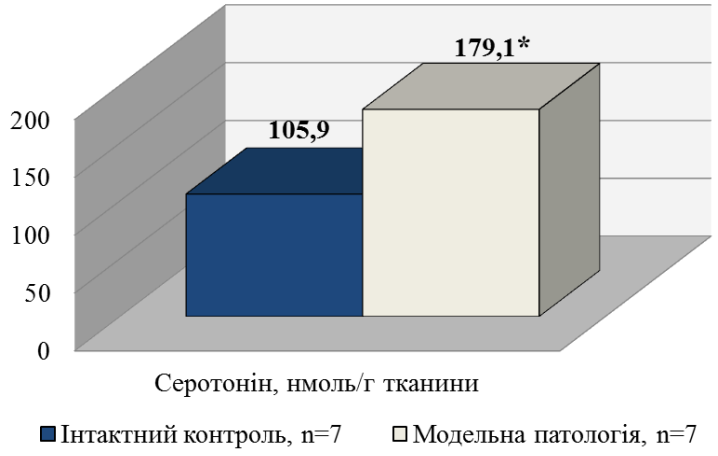


*Рисунок 4. Вміст серотоніну у цілому головному мозку інтактних щурів та за скополамін-індукованої моделі хвороби Альцгеймера.*

*Примітка. * –відмінності статистично значущі (p≤0,05) проти інтактного контролю.*

Отримані дані дозволяють стверджувати, що скополамін-індукована ХА призводить не лише до порушень психічних функцій тварин, але й до виразних змін енергетичного метаболізму ГМ (зростання кількості неспожитої глюкози та зменшення вмісту основної макроергічної сполуки – АТФ), дизрегуляції холінергічної та функціонально пов'язаних із нею ГАМК-, глутамат- та серотонінергічної нейротрансміттерних систем.

За результатами морфометричного аналізу встановлено, що хронічна блокада М-ХР скополаміном призводить до виразної дегенерації нейронів V шару СМК та пірамідного шару $CA_1$ і $CA_3$ зон гіпокампа. Як видно з табл.4, у щурів групи КП статистично значущо зменшується кількість функціонально повноцінних (нормохромних) нейронів та зростає кількість дегенерованих (гіпо- та гіперхромних). Нейродегенерація виявляється також статистично значущим зменшенням площі тіл нейронів: на 10,1% у СМК, на 19,% та 21,2% у пірамідному шарі $CA_1$ і $CA_3$ зон гіпокампа відповідно (p<0,05 відносно ІК).

На мікропрепаратах ГМ щурів групи ІК речовина мозку містить усі облігатні шари нейронів, які варіюють за розміром, об'ємом нейроплазми, щільністю розташування. Контур тіл нейронів чіткий та рівний. Розташоване у центрі ядро округлої форми, хроматин неконденсований. Гліоцити розташовані як поодиноко, так і групами по 2-3. Іноді перинейрональнo зустрічаються клітини-сателіти. Цитоплазма нейронів рівномірно заповнена тигроїдом, більшість клітин V шару нормохромна (рис. 5).

Спостерігається типова морфологічна структура пірамідного шару $CA_1$ і $CA_3$ зон вентрального гіпокампа (рис. 6), що відповідає даним літератури [24]. Як видно із рис. 6, у щурів групи ІК зона $CA_1$ утворена середніми за розміром, компактно розташованими, рядами нейронів. Ядра клітин округлі, ядерце чітке, форма перикаріону – наближена до округлої. Зона гіпокампа $CA_3$ (рис. 7) утворена крупнішими, але менш щільно розташованими рядами нейронів полігональної (наближеної до трикутної) форми, що містять ядро з ядерцем та мають чіткі апікальні дендрити. Тигроїд рівномірно розподілений у нейроплазмі.

*Таблиця 4*

*Морфометричні показники нейронів V шару сенсомоторної кори переднього мозку та пірамідного шару $CA_1$ і $CA_3$ зон гіпокампа інтактних щурів та щурів з моделлю скополамін-індукованої хвороби Альцгеймера*

| Група тварин, n | Показники | Регіон головного мозку | | |
|---|---|---|---|---|
| | | Сенсомоторна кора | Гіпокамп | |
| | | | CA1 | CA3 |
| Інтактний контроль, n=7 | Нормохромні нейрони, % | 51,96±2,01 | 96,52±0,21 | 97,79±0,81 |
| | Гіпохромні нейрони, % | 4,66±0,50 | 0,68±0,09 | 0,33±0,17 |
| | З вогнищевим хроматолізом, % | 19,59±0,75 | 1,27±0,11 | 1,18±0,22 |
| | Гіперхромні зі зморщуванням, % | 4,98±0,77 | 0,55±0,11 | 0,18±0,18 |
| | Гіперхромні без зморщування, % | 18,79±1,79 | 0,98±0,11 | 0,51±0,31 |
| | Площа тіл нейронів, мкм$^2$ | 120,03±0,73 | 112,17±0,90 | 130,9±0,79 |
| Контрольна патологія, n=7 | Нормохромні нейрони, % | 30,33±1,30* | 57,76±0,29* | 67,75±0,95* |
| | Гіпохромні нейрони, % | 13,83±0,33* | 7,33±0,34* | 6,07±0,80* |
| | З вогнищевим хроматолізом, % | 23,75±1,40* | 10,09±0,29* | 8,47±0,44* |
| | Гіперхромні зі зморщуванням, % | 17,41±1,51* | 11,31±0,13* | 7,98±0,12* |
| | Гіперхромні без зморщування, % | 14,81±3,51 | 13,47±0,13* | 9,73±0,27* |
| | Площа тіл нейронів, мкм$^2$ | 107,96±1,71* | 90,0±1,79* | 103,13±2,14* |

*Примітка. * – відмінності статистично значущі (p≤0,05) проти інтактного контролю.*

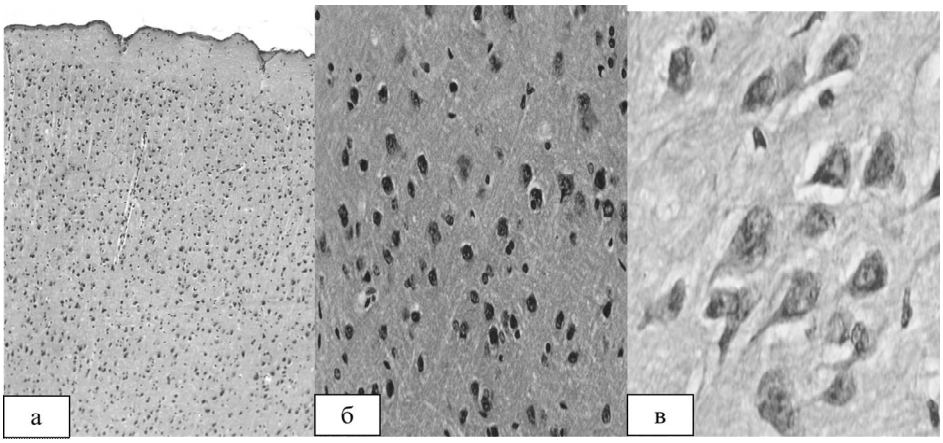


*Рисунок 5. Сенсомоторна кора переднього мозку щура групи інтактного контролю:*
*а – типова архітектоніка шарів (× 100), б – нормальний стан клітин нейропілю та глії (× 250),*
*в – нормохромні нейрони V шару (× 400); а,*
*б – гематоксилін-еозин, в – тіонін за Нісслем.*

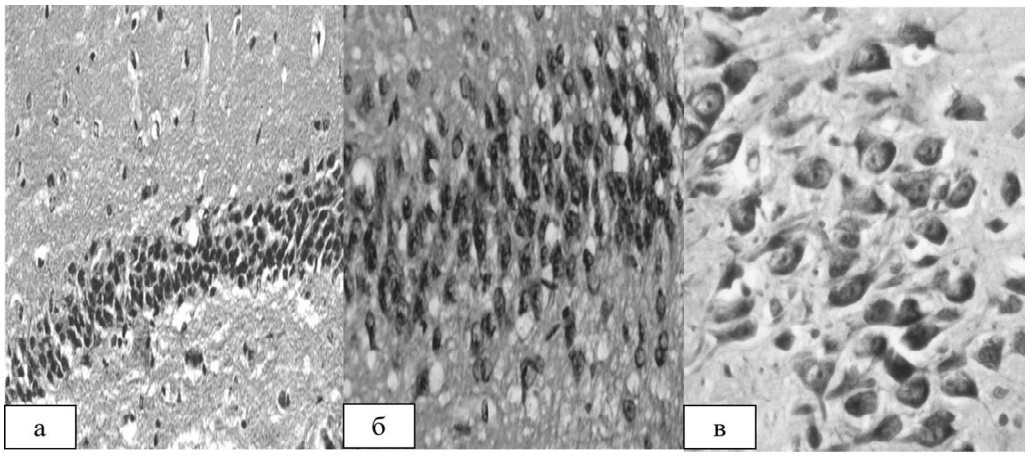


*Рисунок 6. Зона $CA_1$ вентрального гіпокампа щура групи інтактного контролю:*
*а – компактно розміщені ряди нейронів округлої форми (× 200),*
*б – нормальний стан нейронів (× 250), в – нормальний стан тигроїду в нейроплазмі (× 400) );*
*а, б – гематоксилін-еозин, в – тіонін за Нісслем.*

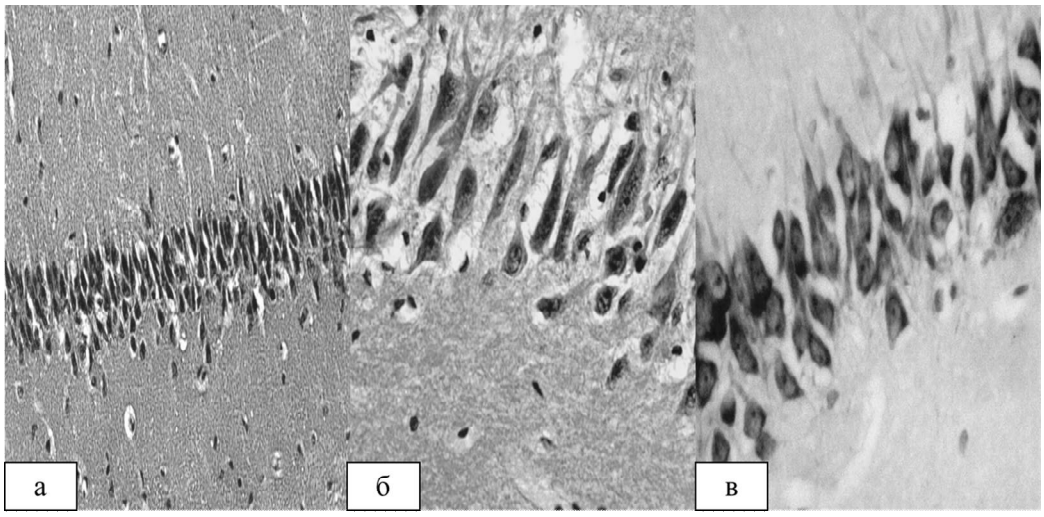


*Рисунок 7. Зона $CA_3$ вентрального гіпокампа щура групи інтактного контролю: а – пухкіше розташування нейронів полігональної форми (× 200), б – незмінений стан тіл та апікальних дендритів нейронів (× 400),*
*в – нормальний стан тигроїду в нейроплазмі (× 400);*
*а, б – гематоксилін-еозин, в – тіонін за Нісслем.*

На тлі скополамін-індукованої ХА у ГМ зростає кількість «клітин-тіней», випадків нейронофагії (клітини глії руйнують нейрон), збільшується сателітоз клітин. Має місце виразний перикапілярний та перицелюлярний набряк мозкової тканини (рис. 8 а-г), збільшення кількості гіпо- та гіперхромних клітин, нейронів із вогнищевим хроматолізом (рис. 8, ґ-д, табл. 4). Пікнотичні гіперхромні клітини (зі зморщуванням) утворюють конгломерати. Кількість гіпохромних нейронів у СМК ГМ щурів зі скополамін-індукованою ХА зростає статистично значущо у 2,97 разу, гіперхромних – у 3,5 разу, а клітин із вогнищевим хроматолізом – на 21,2% ($p<0,05$ проти ІК). За даними літератури [25,26], такі зміни вказують на необоротну нейродегенерацію.

Хронічне введення скополаміну призводить до дезорганізації рядів нейронів у пірамідному шарі $CA_1$ та $CA_3$ зон вентрального гіпокампа, а місцями – до значного зменшення щільності їх розташування (рис. 9).

Місцями спостерігається часткове спустошення нейрональних рядів («випадання» нейронів). Пірамідні нейрони зазнають дегенеративних змін різного ступеню – від незначного помутніння та зміни оптичної щільності нейроплазми до повної втрати ядерця, гомогенності хроматину, лізису або пікнозу ядра. Тіла деяких клітин втрачають чіткість контурів, деформуються. Апікальні дендрити багатьох пірамідних нейронів $CA_3$ зони вентрального гіпокампа мають «ампутований» вигляд

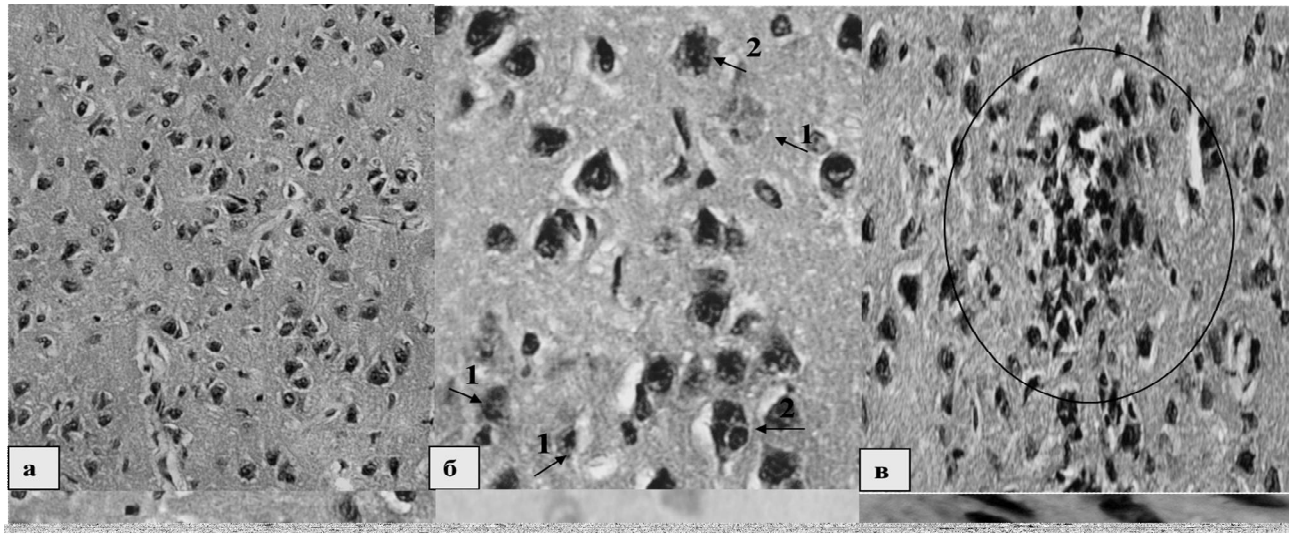


*Рисунок 8. Сенсомоторна кора переднього мозку щура з моделлю скополамін-індукованої хвороби Альцгеймера:*
*а – перикапілярний та перицелюлярний набряк,*
*б – «клітини-тіні» (1) та нейронофагия (2),*
*в, г – виразний сателітоз клітин, ґ1, ґ2 – гіпохромні нейрони,*
*д – гіперхромні клітини;*
*а-г – гематоксилін-еозин, ґ,д – тіонін за Нісслем; а – × 200, в-г – × 250, б, ґ, д – × 400.*

.

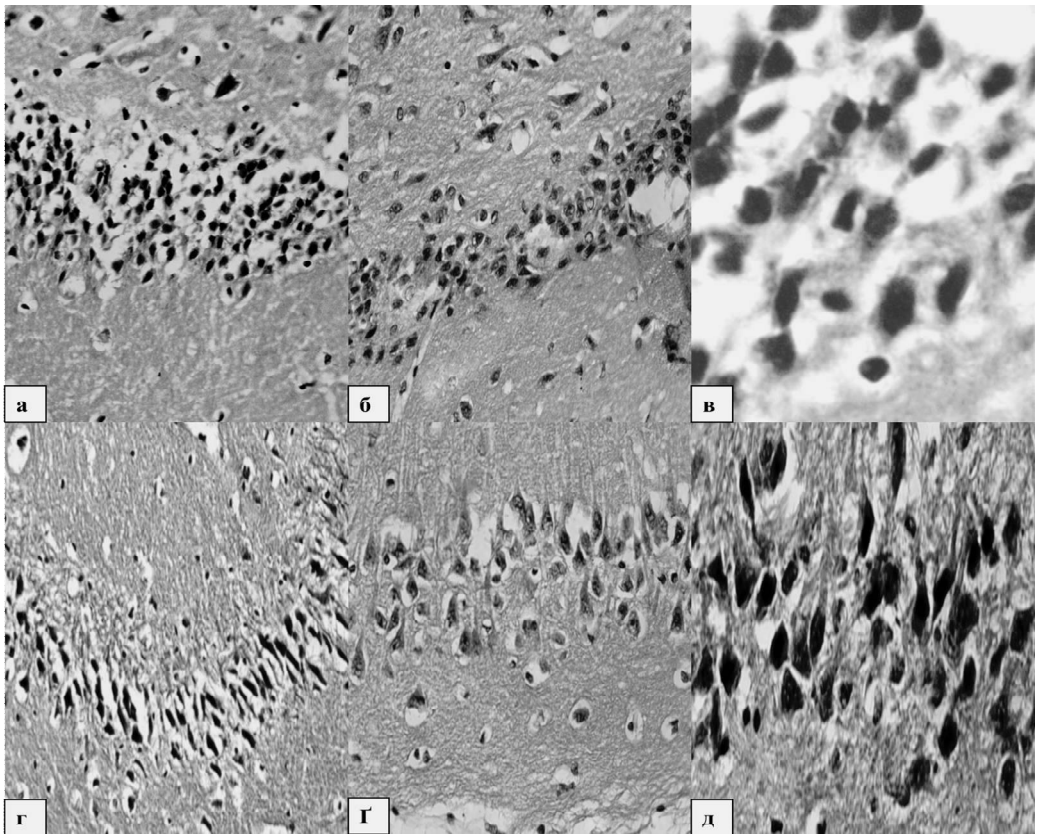


*Рисунок 9. Зона СА1 (а-в) та СА3 (г-д) вентрального гіпокампа щура зі скополамін-індукованою хворобою Альцгеймера: а, г – дезорганізація та зменшення щільності розташування нейронів у рядах, в, ґ – «випадання» нейронів, в, д – дистрофічно-деструктивні зміни нейронів; гематоксилін-еозин, а, б, г – × 200, ґ – × 250, д – × 400.*

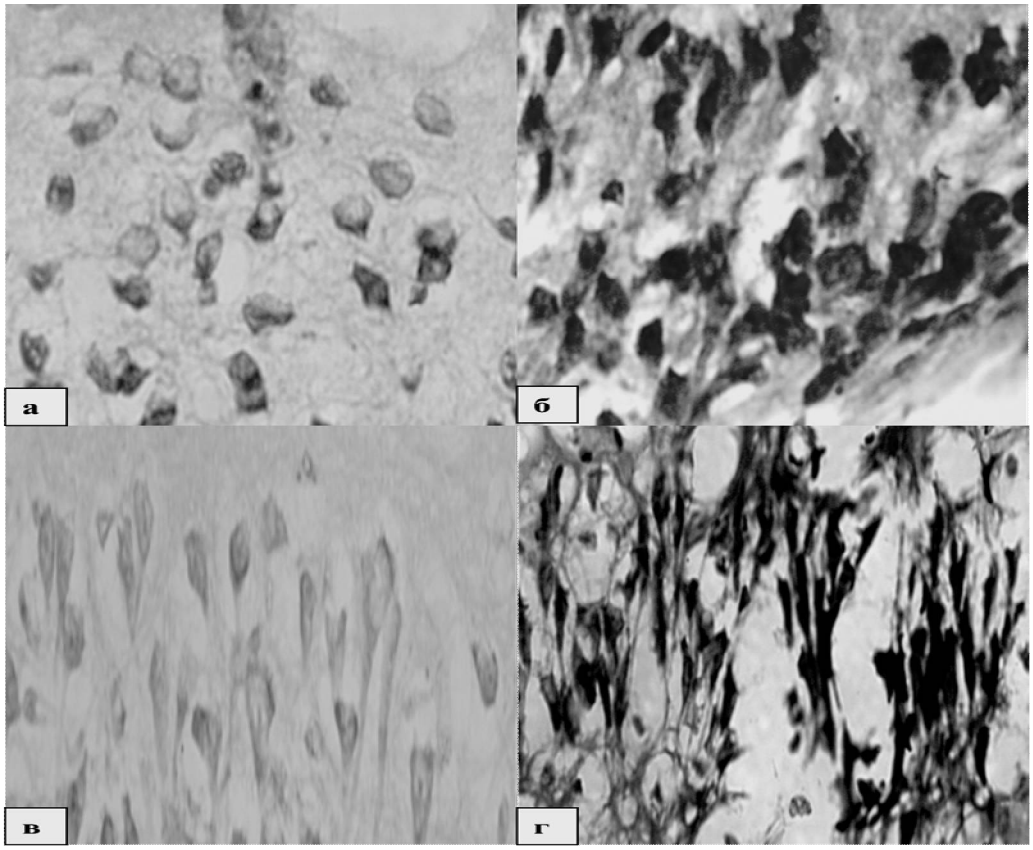


*Рисунок 10. Зона СА1 (а-б) та СА3 (в-г) вентрального гіпокампа щура з моделлю хвороби Альцгеймера: а, в – гіпохромні нейрони, б,г – гіперхромні нейрони; тіонін за Нісслем, × 400.*

На зрізах, пофарбованих тіоніном за методикою Ніссля, встановлено виразні поліморфні зміни хроматофільної речовини нейронів пірамідного шару $CA_1$ та $CA_3$ зон вентрального гіпокампа (рис. 10).

Кількість нормохромних нейронів у $CA_1$ та $CA_3$ зонах вентрального гіпокампа у щурів із моделлю ХА зменшується відповідно у 1,67 та 1,44 разу порівняно з показником тварин групи ІК ($p<0,05$), тимчасом як кількість дегенеративних – значно зростає (табл. 4).

При фарбуванні зрізів амілоїд-специфічним барвником конго червоним встановлено, що у ГМ щурів групи ІК відсутні бляшки β-АБ (рис. 11).

Натомість у тварин із моделлю ХА встановлено значну кількість конгофільних мас у всіх ділянках ГМ. Накопичення β-АБ простежуються як у нейропілі, так і у стінках дрібних церебральних артерій (рис. 12). Дифузні амілоїдні маси, що розташовані у нейропілі, мають інтенсивне забарвлення. Форма скупчень β-АБ неправильна. На ділянках, інфільтрованих конгофільними масами, нейропіль має однорідну структуру, втрачається його волокнистість, що також є ознакою нейродегенерації.




*Рис.11. Нейропіль великих півкуль щура групи інтактного контролю: а – відсутність накопичення β-амілоїдного білка, б – незначні конгофільні маси у стінці дрібної артерії; а, б – конго червоний (× 250).*

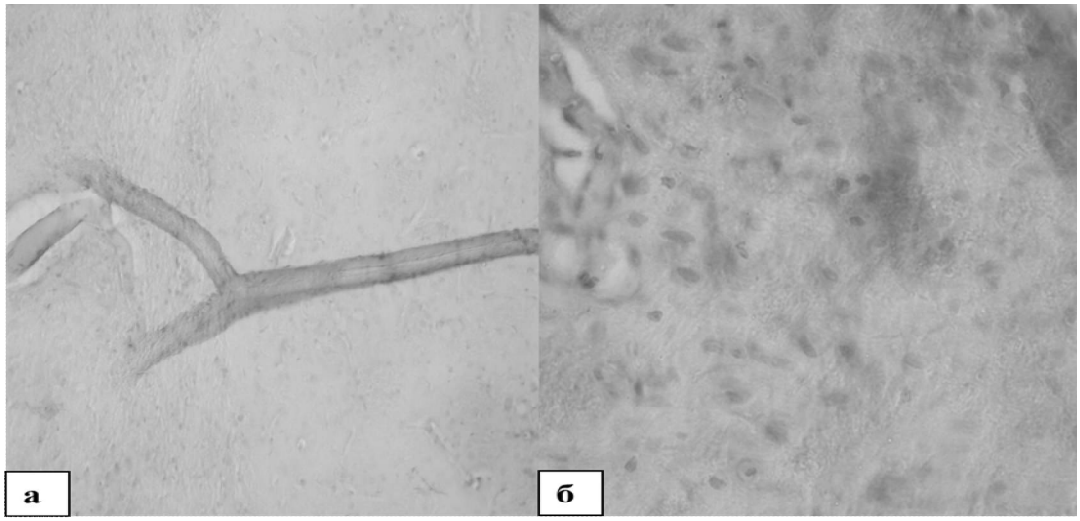


*Рисунок 12. Кора великих півкуль щура з моделлю скополамін-індукованої хвороби Альцгеймера: а – дрібна церебральна артерія із потовщеними β-амілоїдним білком стінками та звуженим просвітом; нейрони та гліоцити навколо артерії відсутні (× 100), б – скупчення щільної гомогенної конгофільної речовини у нейропілі (× 400); а, б – конго червоний.*

Таким чином, тривала блокада центральних М-ХР скополаміном призводить до порушення енергетичного обміну, змін нейромедіаторного профілю ГМ, характерних для ХА, виразної дегенерації нейронів V шару СМК і вентрального гіпокампа, а також до значної β-амілоїдної інфільтрації нейропілю в корі великих півкуль та стінок дрібних церебральних артерій. Означені зміни нейронів ГМ мають органічний характер та є первинними ланками патогенезу ХА, що за клінічних умов передують холінергічному дефіциту.

Зіставлення отриманих результатів і даних літератури дозволяє виявити імовірні механізми розвитку виявлених біохімічних та морфологічних змін на тлі блокади центральних М-ХР. Перш за все, привертає увагу виразне підви-

щення активності АХЕ після тривалого введення скополаміну. Це явище пояснюється у рамках «ацетилхолінестеразної гіпотези», запропонованої у роботі Shen Z.-H. [27]. Згідно з цією гіпотезою, нейрони ГМ, що експресують М-ХР, відрізняються один від одного не лише підтипом останніх ($M_1$-$M_5$), але також співвідношенням АХЕ та холінацетилтрансферази (ХАТ) – ключових ферментів синтезу та депонування АХ. Залежно від того, який фермент нервова клітина синтезує у переважній кількості, розрізняють АХЕ- та ХАТ-позитивні нейрони. Встановлено, що більшість холінергічних нейронів базальних гангліїв, лімбіко-паралімбічної системи, септальних ядер, що проеціюють свої волокна на гіпокамп та кору великих півкуль (структури, що найбільше страждають при ХА), є АХЕ-позитивними. Наслідком альтерації цих нейронів є зміна активності АХЕ в бік зменшення або збільшення, залежно від регіону ГМ [28]. У випадку хронічної блокади М-ХР скополаміном оверекспресія АХЕ відбувається саме внаслідок руйнування нейронів, тобто є вторинним процесом відносно нейродегенерації [29].

Імовірні механізми останньої на тлі негативної регуляції ХСМ є предметом інтенсивної наукової дискусії. Існує широкий спектр припущень щодо цього питання, проте усі вони базуються на положенні, що ключовою ланкою цього патологічного процесу є порушений внутрішньоклітинний сигналінг холінергічних нейронів [3]. Тригерним фактором виступає, зокрема, толерантність рецепторів (downregulation of receptors), що виникає на тлі тривалої ліганд-рецепторної взаємодії (наприклад, блокади рецептора антагоністом) [6]. Модифікований внаслідок толерантності рецепторів імпульс, опосередкований $G_{q/11}$ білком, знижує активність протеїнкінази С (PKC), зокрема, її ізоформ PKCα та PKCε. Ці ізоформи ферменту модулюють активність металопротеаз ADAM10 та ADAM17, інактивація яких призводить до альтернативного процесингу білка-попередника амілоїду (amyloid precursor protein, APP) за участі β-секретази [5]. Наслідок такої зміни – утворення β-форми амілоїдного білка (β-АБ) та зниження активності α- та γ-секретаз, що за фізіологічних умов стимулюють продукцію нейропротекторного білка С83 [30]. Агрегуючи з неспецифічним цитозольним пептидом $PrP^C$, β-АБ формує внутрішньо- та позаклітинні бляшки.

β-АБ-опосередкована нейродегенерація супроводжується підвищеним рилізингом низки медіаторів, зокрема, ГАМК, аспартату, глутамату та серотоніну. Оверекспресія цих медіаторів свідчить про пошкодження не лише холінергічних нейронів, але й ГАМК- та глутаматергічних [8]. Про підвищений рилізинг серотоніну повідомляється, зокрема, в огляді [7], де показано, що його оверекспресія при ХА корелює з виразністю когнітивного дефіциту та дегенерацією як холінергічних, так і 5-$HT_2$- та 5-$HT_6$-серотонінових рецепторів.

Останнім часом досліджують лікарські препарати, що здатні активувати α- та γ-секретазний процесинг APP чи зменшувати толерантність М-ХР. Така властивість притаманна ендогенним ростовим факторам (NGF, BDNF) та засобам із нейротрофічною активністю. Механізм нейропротекторної дії останніх базується на активації внутрішньоклітинного MAPK (mitogen activated protein kinase) сигнального каскаду, а саме його нейропротекторних складових – JNK та p38 [31]. Підвищенню чутливості холінергічних рецепторів (upregulation of receptors) також сприяють засоби, що виявляють цитокін-опосередковані протизапальні властивості. Оскільки рилізинг низки цитокінів (TNFα, IL-1β) регулюється ХСМ [32], зниження опосередкованої останніми запальної реакції за принципом зворотного зв'язку підвищує трансдукційний потенціал М-ХР. Важливим фактором, що стимулює β-процесинг APP та нейродегенерацію, є гіперактивація гіпоталамо-гіпофізарно-наднирникової (ГГНС) системи, яка характеризує дистресову ситуацію [6]. В експерименті хронічний іммобілізаційний стрес у щурів спричиняє виразну дегенерацію нейронів $CA_1$ та $CA_3$ зон гіпокампа [33], виступаючи, таким чином, предиктором когнітивного порушення за альцгеймерівським типом. Тому високий терапевтичний потенціал мають стреспротекторні засоби, що нормалізують активність ГГНС. Отримані дані дозволяють спрогнозувати ключові вимоги до оптимального засобу для терапії ХА. Незалежно від механізму холінопозитивної активності (пригнічення АХЕ чи модуляція мускаринового рецепторного комплексу), такий нейропротектор має поєднувати нейротрофічні, цитокін-опосередковані протизапальні та стреспротекторні властивості.

Отже, результати дослідження переконують, що тривала блокада центральних М-ХР скополаміном відтворює практично всі компоненти патогенезу ХА, у тому числі накопичення β-АБ та нейродегенерацію, а не лише когнітивний дефіцит. З іншого боку, результати дають підставу для висновку, що модель скополамін-індукованої ХА дозволяє досліджувати вплив лікарських засобів не лише на когнітивні функції тварин, але також на енергетичний обмін, нейромедіаторний профіль, перешкоджати нейродегенерацію та амілоїдоз. Насамкінець, небезпечні нейротоксичні властивості центральних М-холіноблокаторів аж до нейродегенеративних процесів, очевидно, варто враховувати у практиці фармакотерапії, уникаючи тривалого застосування таких препаратів.

## Висновки

1. Тривала (27 діб) блокада центральних М-холінорецепторів скополаміном призводить до стійкого когнітивного дефіциту у щурів, порушення енергетичного обміну головного мозку, нейротрансміттерного зсуву, а також до погіршення морфофункціонального стану нейронів

СМК та $CA_1$ і $CA_3$ зон гіпокампа.

2. Конітивний дефіцит щурів зі скополамін-індукованою хворобою Альцгеймера виявляється виразним та тривалим погіршенням пізнавальної, розсудкової та мнестичної функцій, встановленим за тестами відкритого поля, екстраполяційного вивільнення та умовного рефлексу пасивного уникнення.

3. Порушення енергетичного обміну характеризується зростанням артеріо-венозної різниці вмісту глюкози в крові церебрального басейну у 1,5 разу, що свідчить про зниження її споживання головним мозком, та еквівалентним за кратністю зменшенням кількості АТФ у тканині головного мозку.

4. Зміни нейромедіаторного профілю виявляються гіперактивацією ацетилхолінестерази, зменшенням кількості ацетилхоліну у синаптосомах холінергічних нейронів, реактивною оверекспресією гамма-аміномасляної кислоти, глутамату, аспартату та серотоніну.

5. Морфологічні зміни головного мозку характеризуються зменшенням кількості функціонально повноцінних нейронів V шару сенсомоторної кори та $CA_1$ і $CA_3$ зон гіпокампа, інфільтрацією нейропілю та дрібних церебральних артерій β-амілоїдним білком.

6. Отже, хронічна блокада центральних мускаринових рецепторів скополаміном відтворює як когнітивний дефіцит, так і первинні нейродегенеративні ланки патогенезу хвороби Альцгеймера. Це дозволяє використовувати зазначену модель для дослідження нейропротекторних властивостей засобів для лікування хвороби Альцгеймера.

## Література


1. Swerdlow R.H. Pathogenesis of Alzheimer's disease / R.H. Swerdlow // Clinical Interventions in Aging. – 2007. – Vol. 2, № 3. – P. 347-359.
2. De-Paula V.J. Alzheimer's Disease / V.J. De-Paula, M. Radanovic, B.S. Diniz, O.V. Florenza // Subcellular Biochemistry. – 2012. – Vol. 65. – P. 329-352.
3. Bartus R.T. On Neurodegenerative Diseases, Models, and Treatment Strategies: Lessons Learned and Lessons Forgotten a Generation Following the Cholinergic Hypothesis / R.T. Bartus // Experimental Neurology. – 2000. – Vol. 163. – P. 495-529.
4. Perry E.K. Increased Alzheimer Pathology in Parkinson's Disease Related to Antimuscarinic Drugs / E.K. Perry, L. Kilford, A.J. Lees [et al.] // Ann Neurol. – 2003. – Vol. 54, № 2. – P. 235-238.
5. Fisher A. Cholinergic Modulation of Amyloid Precursor Protein Processing with Emphasis on M1 Muscarinic Receptor: Perspectives and Challenges in Treatment of Alzheimer's Disease / A. Fisher // Journal of Neurochemistry. – 2012. – Vol. 120 (Suppl. 1). – P. 22-33.
6. Konishi K. Hypothesis of Endogenous Anticholinergic Activity in Alzheimer's Disease / K. Konishi, K. Hori, M. Tani [et al.] // Neurodegenerative Diseases. – 2015. – Vol. 15. – P. 149-156.
7. Francis P.T. Neurochemical Basis for Symptomatic Treatment of Alzheimer's disease / P.T. Francis, M.J. Ramírez, M.K. Lai // Neuropharmacology. – 2010. – Vol. 59. – P. 221-229.
8. Granger A.J. Cotransmission of acetylcholine and GABA / A.J. Granger, N. Mulder, A. Saunders, B.L. Sabatini // Neuropharmacology. – 2016. – Vol. 100. – P. 40-46.
9. Gilles C. Pharmacological Models in Alzheimer's Disease Research / C. Gilles, S. Ertle // Dialogues in Clinical Neuroscience. – 2000. – Vol. 2, № 3. – P. 247-255.
10. Воронина Т.А. Методические рекомендации по доклиническому изучению лекарственных средств с ноотропным типом действия / Т.А. Воронина, Р.У. Островская, Т.Л. Гарибова // Руководство по проведению доклинических исследований лекарственных средств. Издание: ФГБУ «НЦЭМСП» Минздравсоцразвития России. Москва. Часть1. Глава. – 2012. – Т. 17. – С. 276-296.
11. Bubser M. Muscarinic Receptor Pharmacology and Circuitry for the Modulation of Cognition / M. Bubser, N. Byun, M.R. Wood, C.K. Jones // Handb Exp Pharmacol. – 2012. – Vol. 208. – P. 121-166.
12. Drug Discovery and Evaluation: Pharmacological Assays. / Vogel H. (ed.). – Springer Science & Business Media, 2007. – P. 902-942.
13. Hajos E. An Improved Method for the Preparation of Synaptosomal Fractions in High Purity / E. Hajos // Brain Res. – 1975. – Vol. 93, № 3. – P. 485-489.
14. Способ определения ацетилхолина: пат. 2256920 Российская Федерация : МПК G01N33/50 / Трубицына И.Е., Дроздов В.Н., Лазебник Л.Б., Лычкова А.Э. (RU). – 2003127761/15 ; заявл. 27.03.05 ; опубл. 20.07.05, Бюлл. 20. – 15 с.
15. Ellman G.L. A New and Rapid Colorimetric Determination of Acetylcholinesterase Activity / G.L. Ellman, K.D. Courtney, V.J. Andres, R.M. Featherstone // Biochemical Pharmacology. – 1961. – Vol. 7. – P. 88-95.
16. Ещенко Н.Д. Определение содержания АТФ в тканях // Методы биохимических исследований / Н.Д. Ещенко; Под ред. проф. М.И. Прохоровой. – Ленинград: Из-во ЛГУ, 1982. – с. 256-258.
17. Atack C. A procedure for the isolation of noradrenaline (together with adrenaline), dopamine, 5-hydroxytryptamine and histamine from the same tissue sample using a single column of strongly acidic cation exchange resin / C. Atack, T. Magnusson // Acta Pharmacol Toxicol (Copenh). – 1978. – Vol. 42 (1). – P. 35-57.
18. Joseph M.H. Electrochemical activity of o-phthalaldehyde-mercaptoethanol derivatives of amino acids: Application to high-performance liquid chromatographic determination of amino acids in plasma and other biological materials / M.H. Joseph, P. Davies // Journal of Chromatography B: Biomedical Sciences and Applications. – 1983. – Vol. 277. – P. 125-136.
19. Kimelberg H.K. Swelling-Induced Release of Glutamate, Aspartate, and Taurine from Astrocyte Cultures / H.K. Kimelberg, S.K. Goderie, S. Higman [et al.] // The Journal of Neuroscience. – 1990. – Vol. 10 (5). – P. 1583-l 591.
20. Меркулов Г.А. Курс патологогистологической техники. / Г.А. Меркулов – М.: Медицина, Ленингр. отд-е, 1969. – 424 с.
21. Böck P. Färbung von Amyloid mit Kongorot / P. Böck // Der Semidünnschnitt. – München, 1984. – P. 106.
22. Крушинский Л.В. Биологические основы рассудочной деятельности. Эволюционный и физиолого-генетический аспекты поведения: монография / Л.В. Крушинский; предисл. Д.К. Беляева, А.Ф. Семиохиной. – 3-е изд. – М.: URSS, 2009. – 270 с.
23. Mark R.J. Amyloid β-Peptide Impairs Glucose Transport in Hippocampal and Cortical Neurons: Involvement of Membrane Lipid Peroxidation / R.J. Mark, Z. Pang, J.W. Geddes [et al.] // Journal of Neurosciences. – 1997. – Vol. 17, № 3. – 1046-1054.
24. El Falougy H. The Microscopical Structure of the Hippocampus in the Rat / H. El Falougy, E. Kubikova, J. Benuska // Bratisl. Lek Listy. – 2008. – Vol. 109, № 3. – P. 106-110.
25. Жаботинский Ю.М. Нормальная и патологическая морфология нейрона. / Ю.М. Жаботинский – Л.: Медицина. 1965. – 322 с.
26. Максимова К.Ю. Морфологические изменения нейронов в гиппокампе крыс при преждевременном старении / К.Ю. Максимова, Н.А. Стефанова, С.В. Логвинов // Бюллетень сибирской медицины. – 2014. – Т.13, №1. – С. 56-61.
27. Shen Z.-H. Acetylcholinesterase Provides Deeper Insights into Alzheimer's Disease / Z.-H. Shen // Medical Hypotheses. – 1994. – Vol. 43. – P. 21-30.
28. Kasa P. The Cholinergic System in Alzheimer's disease / P. Kasa, Z. Rakonczay, K. Gulya // Progress in Neurobiology. – 1997. – Vol. 52. – P. 511-535.
29. Park H.R. Fermented Sipjeondaebo-tang Alleviates Memory Deficits and Loss of Hippocampal Neurogenesis in Scopolamine-induced Amnesia in Mice / H.R. Park, Lee H., Cho W.-K., Ma J.Y. // Sci Rep. – 2016. – Vol. 6. – P. 22405.
30. Multhaup G. Alzheimer's Disease / G. Multhaup, L. Munter // Encyclopedia of Molecular Pharmacology. Ed. by S. Offermanns and W. Rosenthal. – Berlin, Heidelberg, New York, 2008. – P. 65.
31. Haring R. Mitogen-Activated Protein Kinase-Dependent and Protein Kinase C-Dependent Pathways Link the M1 Muscarinic Receptor to Beta-Amyloid Precursor Protein Secretion / R. Haring, A. Fisher, D. Marciano [et al.] // Journal of Neurochemistry. – 1998. – Vol. 71, № 5. – P. 2094-2103.
32. Carnevale D. Microglia-Neuron Interaction and Degenerative Diseases: Role of Cholinergic and Noradrenergic Systems / D. Carnevale, R. De Simone, L. Minghetti // CNS & Neurological Disorders – Drug Targets. – 2007. – Vol. 6. – P. 388-397.
33. Тверской А.В. Морфологические изменения нейронов областей $CA_1$ и $CA_3$ гиппокампа крыс при хроническом иммобилизационном стрессе (морфометрическое исследование) / А.В. Тверской // Курский научно-практический вестник «Человек и его здоровье». – 2014. – № 3. – С. 37-41.

## Реферат

ХРОНИЧЕСКАЯ БЛОКАДА ЦЕНТРАЛЬНЫХ МУСКАРИНОВЫХ РЕЦЕПТОРОВ У КРЫС ВОСПРОИЗВОДИТ ПЕРВИЧНЫЕ ПАТОГЕНЕТИЧЕСКИЕ ЗВЕНЬЯ БОЛЕЗНИ АЛЬЦГЕЙМЕРА

Дейко Р.Д., Штрыголь С.Ю., Ларьяновская Ю.Б., Горбач Т.В., Губина-Вакулик Г.И., Девяткина Н.Н., Штрыголь Д.В.

Ключевые слова: болезнь Альцгеймера, патогенез, М-холиноблокаторы, эксперимент

Болезнь Альцгеймера (БА) – наиболее распространенное нейродегенеративное заболевание, патогенез которого до конца не известен. Существует предположение, что длительная блокада центральных М-ХР приводит к развитию первичных звеньев этого заболевания, однако прямых доказательств недостаточно. Цель исследования – установить влияние длительной блокады М-ХР на гистоструктуру, накопление бета-амилоидного белка (β-АБ) и нейромедиаторный профиль головного мозга (ГМ) у крыс. У крыс со скополамин-индуцированной БА исследовали когнитивные функции в тестах открытого поля, экстраполяционного избавления и условного рефлекса пассивного избегания. Измеряли уровень ацетилхолина (АХ) и активность ацетилхолинестеразы (ХА) в синаптосомах нейронов, в целом ГМ – уровень АТФ, ГАМК, серотонина, глутамата и аспартата. Морфологически исследовали сенсомоторную кору (СМК) больших полушарий, $CA_1$ и $CA_3$ зоны гиппокампа на предмет нейродегенерации. В нейропиле определяли β-АБ. У крыс со скополамин-индуцированной БА установлено выраженное нарушение когнитивных функций, энергетического обмена (уменьшение потребления глюкозы и уровня АТФ), патологическую оверэкспрессию АХЭ и всех медиаторов кроме АХ, уровень которого значительно снижается. Морфологически выявлена нейродегенерация СМК и гиппокампа, β-амилоидная инфильтрация нейропиля и стенок мелких церебральных артерий. Таким образом, длительная блокада центральных М-ХР приводит к развитию первичных звеньев БА, что необходимо учитывать как в экспериментальной фармакологии, так и при лечении пациентов холинолитическими средствами.

## Summary

CHRONIC BLOCKADE OF CENTRAL MUSCARINIC RECEPTORS IN RATS INDUCES PRIMARY PATHOGENETIC LINKS OF ALZHEIMER'S DISEASE

Deiko R.D., Shtrygol' S.Yu., Laryanovskaya Yu.B., Gorbach T.V., Gubina-Vakulik G.I., Devyatkina N.M., Shtrygol' D.V.

Key words: Alzheimer's disease, pathogenesis, M-cholinoblockers, experiment

Introduction. Alzheimer's disease (AD) is one of the most common neurodegenerative diseases, which pathophysiological mechanisms are still unclear. The cholinergic hypothesis of AD postulates that the long-term blockade of the central muscarinic receptors results in development of the primary AD links (neurodegeneration, β-amyloidal protein (β-AP) deposition and neurotransmitters imbalance). The aim of our study is to evaluate the influence of long-term muscarinic receptors blockade with scopolamine on the brain morphological structure, energetic metabolism, main AD-related neurotransmitters level and enzymes activity, as well as β-AP deposition. Materials and methods. Scopolamine-induced AD was reproduced in rats by i. p. scopolamine administration (1 mg/kg, once a day for 27 days). After 10 days of the washout period the cognitive functions were determined using open-field test (OFT), extrapolation escape test (EET), and conditioned reflex of passive avoidance test (CRPAT). The two first tests were done once, on the $1^{st}$ day, and CRPAT was done twice (on $1^{st}$ and $10^{th}$ days). Glucose level in the venous and arterial blood of the cerebral pool was measured 10 days after cognitive testing. The arterial-venous difference (AVD) of glucose content was calculated. The rats were killed, and the brains were removed immediately. The level of adenosine triphosphate (ATP), serotonin (5-HT), gamma-aminobutyric acid (GABA), glutamate, and aspartate were measured in the entire brain, while acetylcholine (ACh) and acetylcholinesterase (AChE) were measured in the synaptosomes of the cerebral muscarinic receptors. The number of normochromic and degenerative neurons in motor and sensory regions of cerebral cortex of frontal lobe as well as in $CA_1$ and $CA_3$ regions of hippocampus, β-amyloid protein infiltration of brain tissue were evaluated morphologically. Results. Firstly, it has been shown that the rats with scopolamine-induced AD were characterized by the pronounced cognitive deficit and memory disorders. In particular, the latent time of the avoidance in CRPAT decreased in 2.4 and 2.6 times (on $1^{st}$ and $10^{th}$ days respectively) when compared with the intact animals ($p<0.05$), while the time of escape in EET was considerably longer than the value of animals without modelled AD. The changes found were followed with the energetic metabolism disturbance, namely the AVD was increased in 1.5 times, while ATP level was decreased in 1.5 times (statistically significant versus intact animals indices, $p<0.05$). Secondly, the significant changes in the brain neurotransmitters system were established by the biochemical studies. Pronounced AChE over expression resulted in the depletion of ACh level that reached 29.0% (statistically significant compared with the intact animals value, $p<0.05$). On the other hand, the levels of 5-HT, GABA, glutamate and aspartate were reactively increased, the increments ranged from 55% to 69% ($p<0.05$ vs intact animals indices). The neurotransmitters disturbance might be explained through the cholinergic neurons alterations and death. According to the results of the brain morphological analysis, it was revealed that the number of normochromic neurons was extremely reduced in all investigated brain regions. The number of degenerative neurons (hypochromic and hyperchromic, with focal chromatolysis) was notably increased. Expressive neurodegeneration was manifested in the reduction of the neurons somas square, es-

pecially in $CA_1$ and $CA_3$ regions of hippocampus. β-amyloidal protein deposition was established in the cerebral neuropil and arterial walls, with occasional perivascular plaques. Thus, it can be concluded that scopolamine-induced AD modulates the major hallmarks of AD such as cognitive and memory impairments, disturbance of brain neurotransmitters system and energetic metabolism, neurodegeneration in motor and sensory sensory regions of cerebral cortex of frontal lobe as well as in hippocampus and, finally, β-amyloid protein deposition. The data obtained confirm the key role of the brain cholinergic system in AD pathogenesis and allow using of scopolamine-induced AD model not only for cognitive enhancers search, but also for the complex investigation of neuroprotectors.

УДК 616.831 - 001:575.1

***Зябліцев С. В., Стародубська О. О., Богза С. Л.***

# ФАРМАКОЛОГІЧНА КОРЕКЦІЯ КОГНІТИВНИХ ПОРУШЕНЬ ПРИ ЧЕРЕПНО-МОЗКОВІЙ ТРАВМІ

Національний медичний університет ім. О. О. Богомольця, м. Київ
Інститут фізико-органічної хімії та вуглехімії імені Л.М. Литвиненка НАН України, м. Київ

*Чисельні дослідження свідчать про розвиток когнітивних порушень при черепно-мозковій травмі (ЧМТ) не тільки в гострому періоді, але й на протязі років після ушкодження. Ушкодження вищих функцій мозку спостерігається у третини пацієнтів з легкою ЧМТ, а у постраждалих з середньо важкою та важкою травмою розвиваються більш стійкі й виражені порушення. Карбацетам – це новий модулятор ГАМК-бензодіазепінового рецепторного комплексу, похідне β-карболіну. Мета роботи. Визначення ефективності використання карбацетаму з метою відновлення когнітивних функцій при експериментальній ЧМТ. Матеріали та методи. Дослідження проведено на 112 білих безпородних щурах-самцях; моделювання ЧМТ відтворювали за методикою В.М. Єльського, С.В. Зябліцева (2005). Контрольну групу склали 16 хибнотравмованих тварин, дослідні групи з ЧМТ склали по 48 тварин: 1-а група – з введенням карбацетаму (5 мг/кг маси), 2-а група – з введенням 1 мл фізіологічного розчину, внутрішньочеревно протягом 10 діб після травми. Когнітивні розлади досліджені за методиками: відкрите поле, норковий рефлекс, восьмирукавний лабіринт через 7 та 30 діб після травми. Результати. Внаслідок ЧМТ відбувається суттєве пригнічення когнітивних функцій, про що свідчили показники тестів обох дослідних груп як через 7, так і через 30 діб після травми. Відновлення показників відбувалося під дією карбацетаму, який ефективно поліпшував показники орієнтовно-рухової активності до контрольного рівня через 30 діб після травми. Також спостерігалося відновлення навчально-дослідної активності, емоційності, тривожності та пам'яті за показниками тестів з норковим рефлексом та восьмирукавним лабіринтом. Висновки. Результати вивчення ефективності карбацетаму при експериментальній ЧМТ показали відновлення протягом 30 діб показників орієнтовно-рухової активності, навчально-дослідної діяльності та пам'яті.*

Ключові слова: черепно-мозкова травма, когнітивні порушення, карбацетам

Черепно-мозковий травматизм поширюється в різних країнах світу, при цьому завдяки сучасним досягненням медицини та впровадженню більш вдосконалених методів лікування кількість летальних випадків зменшується, але постають проблеми з розвитком ускладнень травми [3,7,9]. В Україні щорічно до 200 000 пацієнтів з ЧМТ потрапляють в лікарні, у 45 % з них відбувається втрата працездатності [8,9]. Чисельні дослідження свідчать про розвиток когнітивних порушень при черепно-мозковій травмі (ЧМТ) не тільки в гострому періоді, але й на протязі років після ушкодження [11,13]. Вираженість когнітивних порушень залежить від тяжкості травми, її комбінації з травмами інших органів, розвитку ускладнень, а також віку постраждалих та попереднього стану (наявності супутньої патології) [7,12]. В гострому періоді травми можуть розвиватися такі порушення як непритомність та посттравматична амнезія, в подальшому у постраждалих спостерігаються порушення сну, збудження, афективна лабільність [4]. За даними A.R. Rabinowitz та H.S. Levin (2014) ушкодження когнітивних функцій спостерігається у третини пацієнтів з легкою ЧМТ, а у постраждалих з середньо-важкою та важкою травмою розвиваються більш стійкі та виражені порушення [12]. В.В. Захаров та Е.А. Дроздова (2013) стверджують, що порушення вищих мозкових функцій навіть при легкій та середньо-важкій травмі мозку розвивається у 100 % випадків, при цьому саме порушення когнітивних функцій в більшості випадків обумовлюють інвалідизацію пацієнтів з ЧМТ [3]. Як правило, страждають такі когнітивні функції, як пам'ять, увага, процеси міркування, контролю та прийняття рішень [12].

Залишаються актуальними питання вибору ефективних медикаментозних засобів лікування ЧМТ, в тому числі і з метою попередження когнітивних порушень і проведення ефективної реабілітації пацієнтів з травмою мозку та пошук інформативних критеріїв ефективності фармакологічних засобів [7,10,13]. У цьому ряді вигідно відрізняється вітчизняний препарат карбацетам,