Рекомендована д.ф.н., професором Л.В.Яковлєвою

УДК 615.26:615.451.35:638.135

ФАРМАКОЛОГІЧНІ ДОСЛІДЖЕННЯ ПЛІВКОУТВОРЮЮЧОГО АЕРОЗОЛЮ З ФЕНОЛЬНИМ ГІДРОФОБНИМ ПРЕПАРАТОМ ПРОПОЛІСУ

І.В.Андрєєва, О.І.Тихонов, В.А.Барабой

Національна фармацевтична академія України

Наведені результати фармакологічних досліджень плівкоутворюючого аерозолю з фенольним гідрофобним препаратом прополісу (ФГПП). Використовувалась експериментальна модель локального променевого ушкодження. Експериментально був обгрунтований вибір діючої речовини — ФГПП. Визначена його оптимальна концентрація в препараті — 1%. Досліджена специфічна протипроменева активність аерозолю і доведено, що він має достовірний протипроменевий ефект. Препарат запобігає утворенню гнійних виразок, шо дозволяє рекомендувати його для профілактики і лікування променевих ушкоджень шкіри та слизових оболонок.

Серед злоякісних пухлин голови та шиї рак органів порожнини рота та ротоглотки посідає друге місце після раку гортані, а їх питома вага становить 2-10% від усіх злоякісних пухлин людини.

Для пухлин цієї локалізації характерні швидкий місцевий деструюючий ріст, який приводить до раннього включення до пухлинного процесу сусідніх анатомічних структур, і схильність до раннього метастазування у лімфатичні вузли регіонарних зон [3, 6, 8, 9].

Слід відзначити, що на сьогоднішній день у хворих на рак язика та ротоглотки променева терапія, до проведення якої, по суті, немає протипоказань, є основним, а у переважної більшості хворих і єдиним методом лікування [5, 10, 11].

Для лікування хворих на рак цієї локалізації застосовують різні методи променевої терапії у вигляді дистанційної гамма-терапії з наступною внутрішньотканинною гамма-терапією. Сумарні дози застосування цих компонентів лікування досить великі (70-80 Гр і більше), що створює небезпеку розвитку променевих ускладнень.

Променеві ускладнення спостерігаються у 20-30% хворих на рак порожнини рота та ротоглотки. Недостатня санація порожнини рота перед початком лікування та погрішності у реалізації плану променевої терапії збільшують ризик їх розвитку. В першу чергу, мова йде про остеонекрози та трофічні виразки на слизовій оболонці порожнини рота та шкіри. Лікування цих ускладнень виключно тяжке завдання, що надає особливої актуальності та значимості їх профілактики.

За сучасними даними, до числа найбільш ефективних засобів лікування та профілактики ускладнень променевої терапії належать фенольні сполуки. Вони ефективно стимулюють загоювання місцевих променевих уражень шкіри та слизових оболонок, усувають больовий синдром, сприяють прискоренню епітелізації променевих ерозій та виразок [1, 2, 4, 7].

Матеріали та методи

На кафедрі аптечної технології ліків НФАУ розробляється плівкоутворюючий аерозоль, основною діючою речовиною якого є фенольний гідрофобний препарат прополісу (**ФГПП**) (ФС 42-У-34-20-95), що забезпечує антимікробну, протизапальну, протипроменеву та репаративну дію.

З метою виявлення специфічної радіопротекторної дії та оптимальної концентрації діючої речовини на базі Київського НДІ рентгенології та радіології проводились фармакологічні дослідження аерозолю, висвітлені в нашій роботі.

Для цього використовувалася експериментальна модель локального променевого ушкодження. Дослідженню піддавались безпородні щури-самці вагою від 130 до 300 г (у кожній серії було не менше 20 тварин), яким опромінювали відтягнутий клапоть шкіри, що забезпечувало радіаційну безпеку внутрішніх органів.

Як джерело випромінювання був використаний аппарат РУМ-7. Умови опромінення: 40-50 кВ, 10-15 мА, відстань — 7,5 см, фільтр — 0,5-0,6 мм A_1, тубус діаметром 30 мм, потужність дози складала 1600-1900 р/хв., доза опромінення — 5000 р одноразово.

На 21 добу після опромінення у 100% тварин у межах опроміненої ділянки розвивався процес епіляції та вологий дерматит з наступним некрозом епідермісу і поступовим загоєнням з утворенням струпу та епітелізацією. Як показники загоєння використовували облік тривалості епіте-

Таблиця 1

Дослідження протипроменевої активності ФГПП

Найменування субстанції	Кількість щурів у групі	Строк закінчення епітелізації	Строк початку відростання шерсті	Строк закінчення відростання шерсті
ФГПП	20	14,3±2,0	17,0±2,7	37,0±3,0
Контроль	20	38,5±2,0	59,0±3,5	82,0±2,5
Достовірність відмінності від контролю		8,6<0,001	9,5<0,001	11,5<0,001

Таблиця 2

Дослідження залежності протипроменевої активності від концентрації ФГПП в аерозолі

Концентрація субстанції	Кількість щурів	Строк закінчення епітелізації	Строк початку відростання шерсті	Строк закінчення відростання шерсті
0,5%	20	23,0±3,0	30,0±2,5	37,0±2,0
1,0%	20	19,0±3,0	23,0±2,5	27,0±2,0
1,5%	20	18,0±2,0	24,5±2,0	30,5±2,0
Контроль	20	31,0±2,0	42,0±2,0	40,0±2,5
Олія обліпихова	20	23,0±2,0	33,5±2,0	42,5±2,5

лізації, а також строки початку та завершення відростання волосяного покриву тварини.

Лікування починали на 21 добу після опромінення. Препарат наносили один раз на добу на уражену поверхню.

Процес загоєння рани пісня опромінення оцінювали також за патогістологічними та гістохімічними показниками. Тварин декапітували на 20-ту, 30-ту, 40-ву, 50-ту та 60-ту добу після опромінення по 2-3 тварини на кожний строк. Після цього проводили описання ураженої ділянки шкіри після опромінення та лікування.

Для гістологічного дослідження робили зріз таким чином, щоб дослідити зміну на всю глибину і обов'язково з ділянками неопроміненої шкіри. Матеріал фіксували в 10% нейтральному формаліні. Після звичайної гістологічної проводки отримували парафінові зрізи товщиною 7-10 мкм з фарбуванням гематоксилін-еозином за Ван-Гізоном.

Результати та їх обговорення

Результати вивчення протипроменевої активності ФГПП наведені в табл. 1.

З даних таблиці 1 видно, що ФГПП має виражену протипроменеву активність і може як діюча речовина входити до складу аерозолю для застосування в радіології.

З метою обгрунтування вибору концентрації у лікарській формі були проведені дослідження, результати яких наведені в табл. 2.

Аналізуючи результати табл. 2, можна зазначити, що зі збільшенням концентрації діючої речовини протипроменева активність зростає, але її приріст при збільшенні від 1% до 1,5% незначний. Тому для нашого препарату ми обрали 1% ФГПП.

Фармакологічне дослідження протипроменевої активності аерозолю з ФГПП проводили на описаній вище моделі променевого ушкодження. Як препарат порівняння використовували обліпихову олію. Результати експерименту наведені в табл. 3.

За результатами табл. 3 можна зробити висновок, що аерозоль з ФГПП має достовірний протипроменевий ефект, який проявляється у прискоренні епітелізації уражень шкіри на 40-60% і прискоренні відростання волосяного покриву у щурів. Плівка, одержана з аерозолю, відрізняється високою спорідненістю до поверхні рани, міцно фіксується на ній, що дозволяє рекомендувати аерозоль для лікування променевих ушкоджень слизових оболонок.

Слід зазначити, що обліпихова олія прискорює завершення епітелізації значно слабкіше, ніж аеро-

Таблиця 3

Строки загоєння місцевих променевих ушкоджень шкіри щурів при лікуванні аерозольним препаратом

Найменування препарату	Кількість щурів	Строк закінчення епітелізації	Строк початку відростання шерсті	Строк закінчення відростання шерсті
Аерозоль з ФГПП	20	19,0±3,0	23,0±2,5	27,0±2,0
Олія обліпихова	20	23,0±1,0	35,0±2,5	44,5±3,0
Контроль	20	31,0±2,0	42,0±2,0	49,5±2,5

Примітка: $p<0,05$ у всіх випадках у порівнянні з контролем.

Рис. 1. Мікрофотографії ділянок шкіри щурів у різні строки після променевого впливу то лікування.

А



Б

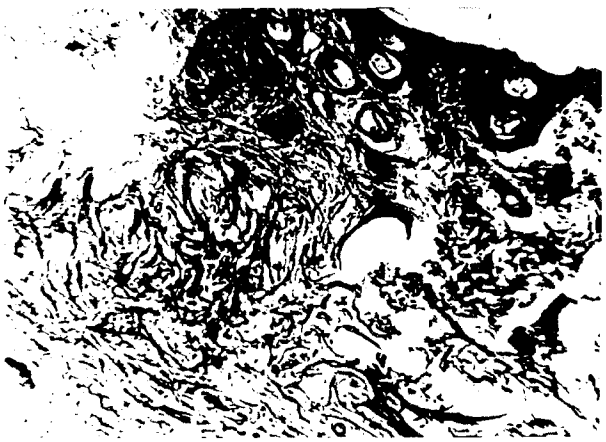

В

Г

Д

золь з ФГПП, тобто її вплив на трофічну функцію шкіри виражений меншою мірою.

До проявів позитивної дії препарату слід віднести його здатність запобігати утворенню гнійних виразок, а в тих випадках, коли на 21-й день після опромінення (строк початку лікування) гній уже утворився, рани впродовж 3-5 діб очищалися від нього.

На рис. 1 представлені мікрофотографії ділянок шкіри щурів у різні строки після локального променевого впливу та застосування препарату.

На рис. 1а наведена мікрофотографія ділянки шкіри через 40 діб після променевого впливу. Епідерміс повністю у стані некрозу, простежується запальний лейкоцитарний вал у верхніх ділянках дерми; набряк; крововилив.

На рис. 1б показана ділянка шкіри на 5 добу лікування. Збережена загальна будова, спостерігаються атрофія шкіри та волосяних фолікулів, набряк.

На 15 добу після лікування (рис. 1в) в епідермісі спостерігаються невеликі рогові кисти, у дермі — кистовидні порожнини; фіброз сполучнотканинних структур.

На рис. 1г (25 доба після початку лікування) спостерігається епідерміс звичайної будови, однак волосяні фолікули трохи атрофічні.

Ділянка шкіри після лікування представлена на рис. 1д.

Співставлення цих даних додатково підтверджує, що місцеве застосування аерозолю з ФГПП сприяє збереженню структури шкіри у межах опроміненої ділянки, а також прискоренню епі-

телізації рани. Однак, деякі наслідки променевого впливу залишаються: фіброз, невелика атрофія епідермісу.

ВИСНОВКИ

1. Обгрунтований вибір діючої речовини — ФГПП.

2. Визначена оптимальна концентрація ФГПП у препараті — 1%.

3. Досліджена протипроменева активність аерозолю з ФГПП для лікування місцевих променевих ушкоджень шкіри та слизових оболонок.

ЛІТЕРАТУРА

1. *Барабой В.А., Шестакова О.М., Ятченко О.О. // Фармац. журн. — 1998. — №4. — С. 30-35.*
2. *Барабой В.А., Ятченко О.О. // УРЖ. — 1997. — №5. — С. 184-188.*
3. *Комбинированное и комплексное лечение больных со злокачественными опухолями: Руков. для врачей. / Под ред. В.И.Чисова. — М.: Медицина, 1989. — 560 с.*
4. *Львова Л.В. // Провизор. — 2001. — №1. — С. 10-12.*
5. *Мороз В.А. // Променева діагностика, променева терапія. — 2000. — №1. — С. 60-62.*
6. *Павлов А.И., Стиол Л.Д. Злокачественные опухоли носоглотки и их лучевое лечение. — М.: Медицина, 1995. — 250 с.*
7. *Тихонов О.І., Ярних Т.Г., Черних В.П. та ін. Теорія та практика виробництва лікарських препаратів прополісу / За ред. акад. О.І.Тихонова. — Х.: Основа, 1998. — 384 с.*
8. *Boss W. // Int. J. Radiat. Biol. — 1991. — Vol. 59, №2. — P. 586-587.*
9. *Morgan G.W., Breit S.N. // Int. J. Radiat. Oncol. Biol. Phys. — 1995. —Vol. 31, №2. — P. 361-369.*
10. *Sitton E. // Oncol. Nurs. Forum. — 1992. — Vol. 19, №5. — P. 801-807.*
11. *Wallner K., Roy J., Harrison L. // Int. J. Radiat. Oncol. Biol. Phys. — 1995. — Vol. 32, №2. — P. 465-471.*

УДК 615.26:615.451.35:638.135

ФАРМАКОЛОГИЧЕСКИЕ ИССЛЕДОВАНИЯ ПЛЕНКООБРАЗУЮЩЕГО АЭРОЗОЛЯ С ФЕНОЛЬНЫМ ГИДРОФОБНЫМ ПРЕПАРАТОМ ПРОПОЛИСА

И.В.Андреева, А.И.Тихонов, В.А.Барабой

Приведены результаты фармакологических исследований пленкообразующего аэрозоля с фенольным гидрофобным препаратом прополиса (ФГПП). Использовалась экспериментальная модель локального лучевого повреждения. Экспериментально обоснован выбор действующего вещества — ФГПП. Установлена его оптимальная концентрация в препарате — 1%. Исследована специфическая противолучевая активность аэрозоля и доказано, что он имеет достоверный противолучевой эффект. Препарат предотвращает образование гнойных язв, что позволяет рекомендовать его для профилактики и лечения лучевых повреждений кожи и слизистых оболочек.

UDC 615.26:615.451.35:638.135

PHARMACOLOGICAL RESEARCHES OF THE PELLICLE-FORMING AEROSOL WITH PHENOL HYDROPHOBIC PREPARATION OF PROPOLIS

I.V.Andreyeva, O.I.Tikhonov, V.A. Baraboy

The article represents the results of pharmacological researches of the pellicle- forming aerosol with phenol hydrophobic preparation of propolis (PhHPP). An experimental model of a local radiation injury has been used. Selection of the PhHPP as an active substance has been experimentally grounded. Its optimum concentration in the preparation has been determined (1%). The specific anti-radiation activity of the aerosol has been researched, and it has been proved that this preparation produces in fact a strong anti-radiation effect. Preparation prevents formation of suppurative ulcers, which allows to recommend its application in the therapy of radiation injuries of a skin and mucous membranes.

Довідник "ВФ"

Вышло из печати учебное пособие

Болотов В.В., Гайдукевич А.Н., Свечникова Е.Н., Сыч Ю.В., Жукова Т.В., Микитенко Е.Е., Дынник Е.В., Зареченский М.А., Колесник С.В.

Аналитическая химия

Х.: Изд-во НФАУ, 2001, 456 с.

Учебное пособие, подготовленное на кафедре аналитической химии НФАУ, отвечает современному уровню развития теории и практики анализа веществ, их смесей, в том числе на примерах лекарственных препаратов, и не имеет аналогов в Украине.

Пособие состоит из трех частей: качественный анализ, количественный анализ и инструментальные методы анализа. В каждой части по всем темам кратко изложены теоретические основы и широко представлены лабораторные работы, основные теоретические и контрольные вопросы к аудиторной и внеаудиторной работе студентов, ситуационные задачи, примеры решения типовых задач.

Издание переведено с украинского языка, переработано и дополнено.

Для студентов фармацевтических вузов и факультетов III-IV уровней аккредитации.