

УДК 616-091.8:576.31:616-005.98:547.831.9

О.І. НАВОКА, Ю.В. ВОРОНІНА

Національний фармацевтичний університет

МОРФОЛОГІЧНЕ ДОСЛІДЖЕННЯ ХІНОКАРБУ НА РОЗВИТОК ГЕМОДИНАМІЧНОГО НАБРЯКУ ЛЕГЕНЬ ЩУРІВ

У роботі наведені результати морфологічного дослідження впливу хінокарбу – похідного хінолін-2-карбонової кислоти на розвиток гемодинамічного набряку легень щурів. Матеріалом для гістологічного дослідження є шматочки тканин, що взяті оперативним шляхом. Вивчений респіраторний відділ легеневої тканини щура, стан епітелію дрібного бронха, міжальвеолярних перегородок та кровоносних судин. Проведена напівкількісна оцінка впливу дослідженої субстанції хінокарбу та референс-препарату гіпотіазиду на виразність морфологічних ознак змодельованої патології. Встановлено, що при введенні ефективної дози нової сполуки, яка складає 10 мг/кг стан легеневої тканини у переважній більшості щурів був покращений, що доводить належність протинабрякової дії, а ступінь виразності не поступається препарату порівняння гіпотіазиду.

Ключові слова: морфологічні та патогістологічні дослідження, набряк легень, похідні хінолін-2-карбонової кислоти, хінокарб.

ВСТУП

Гістологічний та патоморфологічний метод діагностики заснований на вивченні тонкої морфологічної структури клітинної будови тканин організму. Він є однією з складових важливих досліджень нової сполуки, тому що під час його відображення відбувається визначення тканинної приналежності досліджуваного матеріалу, тобто визначається гістогенез набряку легень. При цьому беруться до уваги особливості досліджуваних клітин (їх розміри, форма, будова, порушення структури), а також характер тканини, формованої цими клітинами. При морфологічному дослідженні також обов'язково оцінюють форму і кількість кровоносних судин в досліджуваному матеріалі, це важлива ознака, яка допомагає відрізнити набрякову тканину від нормальної.

На кафедрі фармацевтичної хімії НФаУ під керівництвом доктора хім. наук, проф. Українця І.В. було синтезовано новий ряд хімічних сполук анілідів хінолін-2-карбонової кислоти [5, 8, 9].

За результатами скринінгових досліджень була відібрана сполука під шифром ND₄₁ (умовно названої «хінокарб») [2, 4], яка виявила виражену діуретичну активність і має низькі параметри токсичності [1, 11]. Подальші наші дослідження проводилися на прикладі саме цієї сполуки з

метою вивчення потенційних фармакологічних властивостей нового ряду хімічних сполук. Була встановлена ефективна доза хінокарбу, яка складає 10 мг/кг [11].

Експериментально було доведено, що саме в цій дозі досліджувана сполука має протизапальну та дегідратаційну дію [3, 6, 7, 10].

Зважаючи на вищесказане наступним етапом нашої роботи стало доскональне вивчення гістоморфологічної структури набряку легень. Дослідження були проведені на базі ЦНДЛ при НФаУ під керівництвом Лар'яновської Ю.Б.

МАТЕРІАЛИ ТА МЕТОДИ

Вивчали респіраторний відділ легеневої тканини щура та стан епітелію дрібного бронха. Матеріалом для гістологічного дослідження є шматочки тканин, взяті оперативним шляхом. Щурам масою 210-220 г одноразово внутрішньом'язово вводили 0,1 % розчин адреналіну дозою 2,5 мг/кг маси тіла та за 20 годин до ін'єкції адреналіну вводили речовину ND₄₁ або препарат порівняння гіпотіазид. Зразки легеневої тканини вилучали через 2 години після введення адреналіну. Весь тканинний матеріал фіксували у 10 % розчині формаліну, зневоднювали у спиртах зростаючої міцності, заливали у целоїдин-парафін. Зрізи фарбували гематоксином та еозином [12]. Для зручності порівняння стану легеневої паренхіми тварин різних експе-

© О.І. Навока, Ю.В. Вороніна, 2013

риментальних груп на мікропрепаратах визначали умовний ступень виразності альвеолярного набряку, венозного повнокров'я, руйнування альвеолярного малюнка за стандартною 5-ти бальною системою. За основу взято напівкількісну візуальну оцінку потужності забарвлення мікроструктур при гістохімічних реакціях за методом Соколовського [13]. Отримані експериментальні дані обробляли методами варіаційної статистики за допомогою стандартного пакета статистичних програм «Statistica, V. 6,0». Для отримання статистичних висновків при порівнянні виборок відносних перемінних застосовували непараметричний аналог однофакторного дисперсійного аналізу – критерій Крускала-Уоліса, після чого застосовували критерій Мана-Уїтні [14, 15, 16]. Мікроскопію і фотографування мікропрепаратів здійснено на мікроскопі Micros 400 (Austria), доукомплектованого цифровим фотоапаратом Nikon Cool Pix 4500. Фотографування проведено в системі Aver Media, фотознімки обробляли на комп'ютері Pentium 2,4 GHz за допомогою програми Nikon Viv 5.

РЕЗУЛЬТАТИ ТА ЇХ ОБГОВОРЕННЯ

Респіраторний відділ легеневої паренхіми в групі інтактного контролю подано альвеолярними ходами, альвеолярними порожнинами (мішечками) та альвеолами. Частина альвеол

знаходилася у стані помірного спадання, частина – компенсаторно помірно розширена (як слідство розкриття грудної порожнини). Міжальвеолярні перегородки тонкі, капілярна сітка в них помірно повнокровна. Чіткість альвеолярного рисунка не порушена. Просвіт альвеолярних ходів, альвеолярних порожнин та альвеол чистий. Десквамативних проявів з боку альвеолярного епітелію не помічено (рис. 1). Бронхіальне дерево подано численними бронхами та бронхіолами різного калібру. Епітелій, що вистеляє їх, коливався за формою (в залежності від калібру) від одношарового кубічного до високого призматичного, миготливого, в деяких зібраний у складки, містив келихоподібні клітини. Перибронхіально часто видні різні за виразністю лімфоїдні утворення (рис. 1). Стан кровоносних судин, перивазальні простори без особливостей (рис. 1).

Після внутрішньоочеревинного введення адреналіну у щурів групи позитивного контролю (контрольної патології) на різних ділянках легеневих часточок альвеолярний рисунок паренхіми порушено, виявлено дифузний або великовогнецевий альвеолярний набряк, який значно зменшував дихальну поверхню тканини. Просвіт альвеол заповнений набряклою рідиною, яка мала гомогенний вигляд, бліде еозинофільне забарвлення. Місцями в ній видно велику кількість еритроцитів, нечисленні ядерні клітини

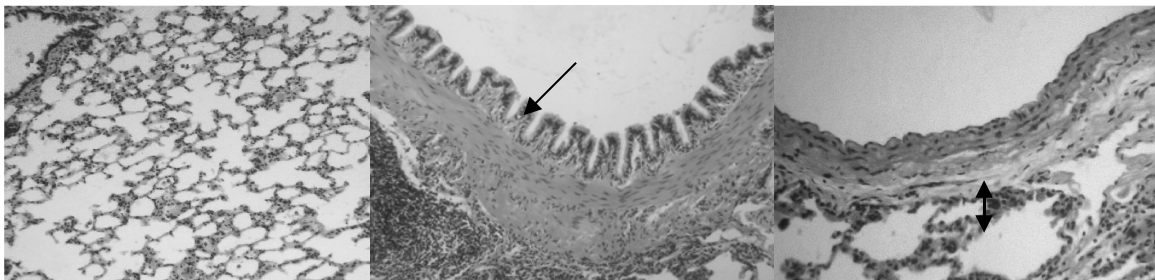


Рис. 1. Респіраторний відділ легеневої тканини інтактного щура. Нормальний альвеолярний рисунок паренхіми. Стан епітелію дрібного бронха відповідає нормі. Перибронхіально видно лімфоцитарний фолікул. Стінка вени не пошкоджена, перивазальна тканина не змінена. Гематоксилін-еозин. $\times 100-200$.

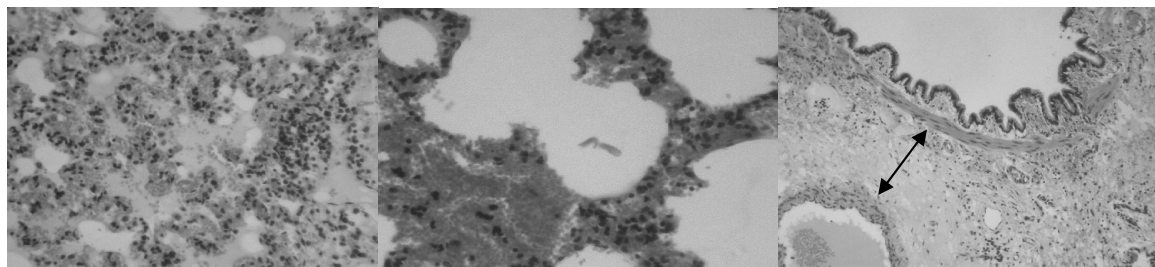


Рис. 2. Респіраторний відділ легеневої тканини щура після введення адреналіну. Набрякла рідина у порожнині альвеол, міжальвеолярні перегородки зруйновані, малюнок тканини спотворений. Крововиливи у міжальвеолярних перегородках, тромбоз, емфіземоподібно розтягнуті альвеоли. Виразна зона набряку навколо кровоносної судини. Гематоксилін-еозин. $\times 200-250$.

крові, злуцнені клітини альвеолярного епітелію, а також невеликі порожнини – міхурки повітря, що примішалися до неї. Набрякла рідина розтягувала та спотворювала контури альвеол. Часто межа альвеол не визначалася зовсім, а міжальвеолярні перегородки мали вигляд хаотичного скупчення клітин (рис. 2).

Профілактично-лікувальне введення хінокарбу виразно покращило стан легеневої тканини у переважній більшості щурів. При цьому у 25 % тварин на мікропрепаратах відсутні ознаки альвеолярного набряку, зміни перивазально, збережено типовий альвеолярний рисунок тканини (рис. 3). У 37,5 % щурів виразність альвеолярного набряку набагато зменшена, він мав або дрібновогнищевий характер та локалізувався практично тільки у верхівкових ділянках лег-

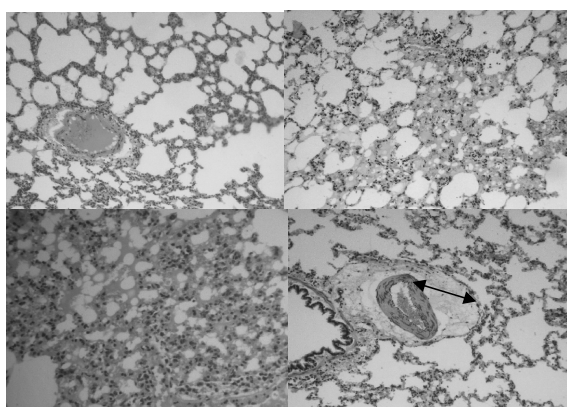


Рис. 3. Респіраторний відділ легеневої тканини щура, якому вводили речовину хінокарб. Відсутність ознак альвеолярного набряку, збереження типової гістоархітекtonіки, перивазальна тканина звичайна. Дрібновогнищевий альвеолярний набряк. Більш поширений характер альвеолярного набряку, білкова рідина часто розташована у альвеолах пристінково. Зона набряку навколо кровоносної судини Гематоксилін-еозин. $\times 100-200$.

невих часточок (рис. 3), або, хоча також локалізувався переважно у верхівкових зонах легеневої паренхіми, мав дещо більш поширений характер (25 %). При цьому у альвеолах набрякова рідина часто видна лише пристінково, самі альвеоли не були так розтягнуті, як у контролі, відповідно більш збережено рисунок тканини. Міжальвеолярні перегородки місцями зовсім потовщені (рис. 3). Однак у всіх цих щурів зберігався виразний перивазальний набряк у верхівкових ділянках іноді з дрібними крововиливами в цій області (рис. 3).

У 57,14 % щурів, яким вводили препарат порівняння гіпотіазид, також спостерігали покращення досліджених ділянок респіраторного відділу легеневої тканини. З них у 28,57 % стан альвеолярної паренхіми або нормальний, або

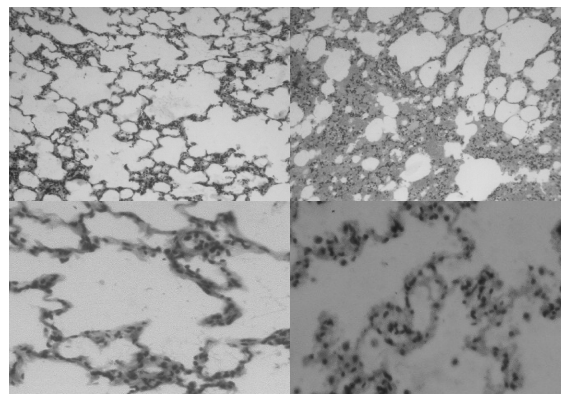


Рис. 4. Респіраторний відділ паренхіми легеневої частки щура, якому вводили гіпотіазид. Гніздовий характер альвеолярного набряку. Стан кровоносних капілярів у міжальвеолярних перегородках нормальний. Підвищений вміст еритроцитів у капілярах. Гематоксилін-еозин. $\times 100-400$.

Таблиця 1

НАПІВКІЛЬКІСНА ОЦІНКА ВИРАЗНОСТІ МОРФОЛОГІЧНИХ ОЗНАК ПАТОЛОГІЧНОГО ПРОЦЕСУ У ЛЕГЕНЕВІЙ ТКАНИНІ ЩУРІВ, БАЛІ, МЕ (LQ;UQ)

Ознаки	Інтактний контроль (n=6)	Позитивний контроль (n=6)	Речовина ND41 (n=8)	Референс-зразок (гіпотіазид) (n=7)	P ₁ (кр. Крускала-Уоліса)
Альвеолярний набряк	0 (0; 0)	3 (3; 3) *	1 (0,5; 2) */**	2 (1; 3) */ ^{oo}	0,0006
Венозний застій	0 (0; 0)	3 (3; 3) *	1 (0,5; 1,5)*/**	1 (1; 3) */**	0,0004
Руйнування альвеолярного рисунку	0 (0; 0)	3 (3; 3) *	1 (0,5; 1)*/**	2 (1; 3) */ ^{oo}	0,0007

Примітки: * – відмінності статистично значущі відносно групи інтактного контролю на рівні значущості $p < 0,05$, ** – відмінності статистично значущі відносно групи позитивного контролю на рівні значущості $p < 0,05$, ^{oo} – відмінності статистично значущі відносно групи позитивного контролю на рівні значущості $0,05 > p < 0,1$.

наближений до нього (рис. 4). Ще у 28,57 % – набряк мав гніздовий характер у верхівкових ділянках легень, типовий рисунок тканини частково зруйновано (рис. 4). Ознаки венозного застою або відсутні або слабкі (рис.4).

Проведена напівкількісна оцінка впливу дослідженої речовини хінокарбу та референс-препарату гіпотіазиду на виразність морфологічних ознак змодельованої патології показала вірогідний характер позитивних змін, що відбувалися у легеневої тканині щурів після лікувально-профілактичного введення їх (табл. 1).

ВИСНОВКИ

Таким чином, на підставі отриманих мікроскопічних даних можна зробити висновок про те, що досліджена речовина хінокарб на моделі гемодинамічного набряку легень у щурів проявляє виразну протинабрякову дію та за виразністю цієї дії не поступається препарату порівняння гіпотіазиду.

ПЕРЕЛІК ВИКОРИСТАНИХ ДЖЕРЕЛ ІНФОРМАЦІЇ

1. Набока О.І., Вивчення діуретичної активності хінокарбу / О.І. Набока, Ю.В. Вороніна // Фармація України. Погляд у майбутнє : мат. VII Нац. з'їзду фармацевтів України, м. Харків, 15-17 вер. 2010 р. – 2010. – С. 95.
2. Набока О.І., Пошук діуретичних засобів серед похідних хінолін-2-карбонової кислоти / О.І. Набока, Ю.В. Вороніна, Н.О. Хохлова // Фармація України. Погляд у майбутнє: мат. VII Нац. з'їзду фармацевтів України, м. Харків, 15-17 вер. 2010 р. – 2010. – С. 96.
3. Воронін С.М., Изучение противовоспалительной активности производных хинолин-2-карбоновой и гидрохинолин-3-карбоновой кислот / С.М. Воронін, Ю.В. Вороніна // Ліки-людині. Сучасні проблеми створення, вивчення та апробації лікарських засобів: [мат. XXIII всеукраїнської науково-практичної конференції з міжнародною участю], м. Харків, 3 лют. – 2011 р. – С. 26
4. Вороніна Ю.В., Вплив хінокарба на спонтанний і водний добовий діурез у щурів / Ю.В. Вороніна, О.І. Набока, Н.О. Хохлова // Актуальні питання створення нових лікарських засобів. [мат. всеукраїнської наук.-практич. конфер. студентів та молодих вчених, присвяченої 140-річчю з дня народження проф. М.О. Валяшко], м. Харків, 21 квітня 2011 р. – С. 303.
5. Українець І.В. Поиск новых диуретиков в ряду галогензамещенных анилидов 6-гидрокси-2-метил-4-оксо-1,2-дигидро-4Н-пирроло[3,2,1-ij]хино-лин-5-карбоновой кислоты / И.В. Українець, Н.Ю. Голик, А.Л. Шемчук, О.И. Набока, Ю.В. Вороніна, А.В. Туров // Химия гетероциклических соединений. – 2011 р. – № 7. – С. 1009-1017.
6. Вороніна Ю.В., Вивчення дигідратаційної дії хінокарбону / Ю.В. Вороніна, О.І. Набока, А.В. Мигаль // Актуальні питання створення нових лікарських засобів. [мат. всеукраїнської наук.-практич. конференції студентів та молодих вчених], м. Харків, 19-20 квітня 2012 р. – С.317.
7. Набока О.І., Вплив хінокарбу на розвиток адреналінового хлорамонійного набряку легень у мишей / О.І. Набока, Ю.В. Вороніна, С.З. Хуарі, А.В. Мигаль // Клінічна фармація. – 2011. – Т. 15, № 4. – С. 38-40.
8. 4-Hydroxy-2-quinolones.197*. The search for novel diuretics amongst halo-substituted 6-hydroxy-2-methyl-4-oxo-1,2-dihydro-4H-pyrrolo-[3.2.1-ij]quinoline-5-carboxylic acid anilides // Chemistry of Heterocyclic Compounds. – 2011, №7 (October).
9. Пат. 97750 Україна, МПК C07D 215/22, A61K 31/47, A61P 7/10. Аніліди 1-гідрокси-5-метил-3-оксо-5,6-дигидро-3Н-піроло [3,2,1-ij] хінолін-2-карбонової кислоти, які виявляють діуретичну активність / Українець І.В., Шевчук О. Л., Голик М. Ю., Набока О. І. Вороніна Ю. В.; заявник і власник НФаУ. – № а 2010 15452; заявл. 25.05.2011, Бюл. № 10; опубл. 12.03.2012, Бюл. № 5.
10. Voronina Yu.V., Influence of quinocarb on development of chlorammonium pulmonary edema in rats / Yu.V. Voronina, O.I. Naboka // Актуальні питання створення нових лікарських засобів. [мат. всеукраїнської наук.-практич. конфер. студентів та молодих вчених], м. Харків, 19-20 квітня 2012 р. – С. 314.
11. Вороніна Ю.В., Експериментальне визначення ефективної дози, гострої токсичності та загально токсичної дії хінокарбу / Ю.В. Вороніна, О.І. Набока, Л.В. Галузінська // Український біофармацевтичний журнал. – 2012. – № 6. – С. 38-40.
12. Меркулов Г.А. Курс патологистологической техники. Г.А. Меркулов / – М. : Медицина, Ленингр. отд-ние. 1969. – 424 с.
13. Соколовский В.В. Гистохимические исследования в токсикологии. / В.В. Соколовский – Л. : Медицина, 1971. – 176 с.
14. Лапач С.Н., Статистические методы в медицинско-биологических исследованиях с использованием Excel. / С.Н. Лапач, А.В. Чубенко, П.Н. Бабиц – 2001. – 320 с.

15. Реброва О.Ю. Статистический анализ медицинских данных. Применение пакета прикладных программ STATISTICA. / О.Ю. Реброва – М.: МедиаСфера, 2006. – 312.
16. Халафян А.А. STATISTICA 6. Статистический анализ данных. 3-е изд. Учебник / А.А. Халафян. – М. : ООО «Бином-Пресс», 2007. – 512 с.

УДК 616-091.8:576.31:616-005.98:547.831.9

О.И. Набока, Ю.В. Воронина

МОРФОЛОГИЧЕСКОЕ ИССЛЕДОВАНИЕ ХИНОКАРБА НА РАЗВИТИЕ ГЕМОДИНАМИЧЕСКОГО ОТЕКА ЛЕГКИХ КРЫС

В работе приведены результаты морфологического исследования влияния хинокарба – производного хинолин-2-карбоновой кислоты на развитие гемодинамического отека легких крыс. Материалом для гистологического исследования являются фрагменты тканей, взятых оперативным путем. Изучен респираторный отдел легочной ткани крысы, состояние эпителия мелкого бронха, межальвеолярных перегородок и кровеносных сосудов. Проведена полуколичественная оценка влияния исследованной субстанции хинокарб и референс-препарата гипотиазида на выраженность морфологических признаков смоделированной патологии. Установлено, что при введении эффективной дозы нового соединения, которая составляет 10 мг/кг состояние легочной ткани у экспериментальных животных было улучшено, что подтверждает наличие противоотечного действия, а степень выраженности не уступает препарату сравнения гипотиазиду.

Ключевые слова: морфологические и патогистологические исследования, отек легких, производные хинолин-2-карбоновой кислоты, хинокарб.

UDC 616-091.8:576.31:616-005.98:547.831.9

O.I. Naboka, Yu.V. Voronina

MORPHOLOGICAL STUDY OF QUINOCARB INFLUENCE ON DEVELOPMENT OF HEMODYNAMIC PULMONARY EDEMA IN RATS

National University of Pharmacy In papers data resulting from morphological study of influence of xinoiline-2-carboxylic acid derivative which was convencionally called quinocarb on development of hemodynamic pulmonary edema in rats were presented. The tissue fragments taken operatively were examined during histological study. The respiratory part of rat's lung tissue, state of small bronchus epithelium, alveolar septums and blood vessels were studied. The influence of examined quinocarb substance and reference-preparation hypotiazide were appraised half-quantitatively for morphological characteristics intensity of modeled pathology. It has been determined, that after injection of new substance effective dose, which presents 10 mg/kg, state of the lung tissue for the majority of rats was improving, that confirms the anti-edema action, and also the rate of intensity was not inferior to the preparation compared with hypotiazide.

Key words: morphological and pathohistological studies, pulmonary edema, derivatives of xinoiline-2-carboxylic acid, quinocarb.

Адреса для листування:
61013, м. Харків, вул. Мельникова, 12.
Кафедра біохімії НФаУ.
Тел. (057) 706-30-99.

Надійшла до редакції:
18.01.2013