УДК 615.272.4: 615.451.1: 616-001.4:616-018

О. В. Ткачова, Ю. Б. Лар'яновська, Л. В. Яковлєва

Вплив мазі «Пролідоксид» на морфоструктуру шкіри за умов асептичної трафаретної рани в щурів

Національний фармацевтичний університет, м. Харків

Ключові слова: фармакологічне вивчення, мазь, рана, гістологія

Зміна уявлень про рановий процес, динамічний розвиток хірургії постійно висувають нові вимоги до алгоритму лікування гнійних ран [1, 10].

Арсенал лікарських препаратів, призначених для місцевого консервативного лікування ран, неухильно зростає. На даний час ще не існує універсального препарату, придатного для використання в усіх фазах ранового процесу: гнійно-некротичній, регенерації (утворення грануляційної тканини) і рубцювання, оскільки лікування на кожній фазі потребує диференційованого підбору препаратів із різним механізмом дії [10–12]. Сучасні медико-біологічні вимоги до ранозагоювальних препаратів полягають у використанні комбінованих ліків, що мають різноспрямовану дію на певній фазі ранового процесу. Сьогодні більшість препаратів, що призначені для місцевого лікування ран, не відповідають медико-біологічним вимогам [3].

Невирішені проблеми застосування ранозагоювальних препаратів у хірургічній практиці та комплексний підхід до лікування ран диктують необхідність подальшої розробки та вивчення комбінованих лікарських засобів, компоненти яких впливали б на різні патогенетичні ланки ранового процесу.

Дослідження вчених Національного фармацевтичного університету (НФаУ) останнього тридцятиріччя доводять, що для лікування ран з успіхом використовують засоби, що розроблені з використанням фенольного гідрофобного препарату прополісу (ФГПП) під керівництвом академіка А. І. Тихонова [9].

© Колектив авторів, 2012

Одним із препаратів з використанням ФГПП, лідокаїну та ПЕО-основи, що розробили співробітники кафедри аптечної технології НФаУ, є мазь «Пролідоксид» [6]. До складу основного діючого компонента мазі «Пролідоксид» – ФГПП входять фенольні сполуки (до 81,3 %): флавони кверцетин, кемпферол, апігенін, лютеолін, хризин, акацетин, рамноцитрин і флавоноли робіданол, робіданол-3-галат, кейякінін, що відомі антиоксидантними, протизапальними та репаративними властивостями. У доклінічних дослідженнях, проведених на базі ЦНДЛ НФаУ, встановлено, що мазь «Пролідоксид» виявляє виразну лікувальну дію на моделі трафаретних ран і сприяє загоєнню ран при застосуванні на І-й і ІІ фазах ранового процесу.

Мета дослідження – вивчення впливу мазі «Пролідоксид» на морфоструктуру шкіри за умов асептичної трафаретної рани в щурів, викликаної механічним ушкодженням. Як препарат порівняння використовували аналог за лікарською формою, фармакологічною дією й показаннями до застосування – мазь «Вундехіл» виробництва ТОВ «Науково-виробнича фармацевтична компанія «Ейм», м. Харків.

Матеріали та методи. Трафаретну рану відтворювали в асептичних умовах у білих нелінійних статевозрілих щурів масою 200–220 г за методом Л. З. Пономаревої-Астраханцевої [7]. Для моделювання патології наркотизованим щурам наносили на попередньо депільовану ділянку шкіри спини білатерально до хребта по дві рани за допомогою металевого пробійника з діаметром 1,2 см. Одразу після механічної травми на відкриту ранову поверхню тваринам накладали асептичну

пов'язку з 3 % розчином перекису водню. Після виходу тварин із наркозу їх розподіляли на три групи по 6 тварин: 1 – позитивний контроль (ПК) – неліковані тварини з відтвореною патологією; 2 група – тварини, яких на тлі патології лікували маззю «Пролідоксид». Тварин 3 групи лікували маззю «Вундехіл». Лікування розпочинали через 24 год після моделювання рани та продовжували до повного загоєння. Препарати наносили тонким шаром на рану та прилеглі до рани ділянки в умовнотерапевтичній дозі 20 мг/см^2, що повністю всмоктується в шкіру та достатньо її зволожує. Гістологічні показники для оцінки впливу препаратів на стан трафаретної рани реєстрували на 5, 9 та 13 дні експерименту, для чого використовували по 18 щурів у кожний термін дослідження (усього 54 щури). Зразки тканин витинали з ділянки трафаретної рани та із прилеглих до неї ділянок здорової шкіри. Підготовку зразків до дослідження проводили за загальноприйнятими в морфології методами. Зрізи фарбували гематоксиліном та еозином [2, 5].

Морфологічну оцінку репаративних процесів у рановому дефекті проводили за показниками ступеня зрілості грануляційної тканини та потужності регенерації епітелію. Для зручності порівняння стану ранових дефектів шкіри тварин різних груп на мікропрепаратах визначали виразність морфологічних ознак загоєння за бальною шкалою, в основу якої покладено метод В. В. Соколовського: ознака відсутня – 0 балів; слабко виражена – 1 бал; помірно виражена – 2 бали; виразна ознака – 3 бали; дуже виразна ознака – 4 бали [8].

Ступінь зрілості грануляційної тканини в рановому дефекті оцінювали за темпами росту й дозрівання грануляційної тканини: 0 балів – наявність клітин гематогенного походження, що характерно для ранової поверхні з гнійним ексудатом та поверхні, покритої струпом; 1 бал – грануляційна тканина багатоклітинна, переважають клітини гематогенного походження, новостворених судин майже немає; 2 бали – поява клітин фібробластичного ряду, незначна кількість новоутворених судин, початок васкуляризації; 3 бали – перевага клітин фібробластичного ряду, ознаки волокноутворення, добра васкуляризація, поява редукції судин; 4 бали – перетворення грануляційної тканини у фіброзну тканину, тобто рубцювання.

Потужність епітелізації в рановому дефекті оцінювали за швидкістю регенерації епітелію: 0 балів – епітеліальна тканина відсутня; 1 бал – новоутворений епітелій дуже обмежений за довжиною, складається з одного шару клітин; 2 бали – новоутворений епітеліальний клин вкриває не більше 1/3 площини дефекту на препараті, складається з 1–3 шарів клітин; 3 бали – новоутворений епітеліальний клин має ознаки диференціації шарів, вкриває до половини площу ранового дефекту на препараті; 4 бали – новоутворений епітеліальний клин має всі ознаки епідермісу і повну епітелізацію поверхні.

Статистичну обробку результатів проводили за критеріями Крускала-Уоліса та Мана-Уітні [4]. Дані представлені як медіана, верхній та нижній квартилі (Me (Q25; Q75). Огляд мікропрепаратів проводили під мікроскопом Micros 400 (Австрія). Мікрофотографування зображень здійснено цифровим фотоапаратом Nicon Col Pix 4500 і оброблено за допомогою програми Nicon View 5.

Результати та їх обговорення. Як показало мікроскопічне дослідження, у тварин групи ПК на 5 день після травми поверхня рани була прикрита різним за розміром струпом, а ранова порожнина – заповнена фібриноїдною масою з великою кількістю клітинного детриту (рисунок, а).

У глибоких донних ділянках рани та в підлеглій підшкірній клітковині помітне формування нової грануляційної тканини із численними малодиференційованими клітинними формами. М'язова тканина набрякла, інфільтрована значною кількістю нейтрофілів, лімфоцитів і гістіоцитів. У прилеглих до рани ділянках шкіри спостерігалися явища травматичного набряку дерми, гіпертрофічного росту епідермісу, проліферації епітеліальних клітин волосяних фолікулів.

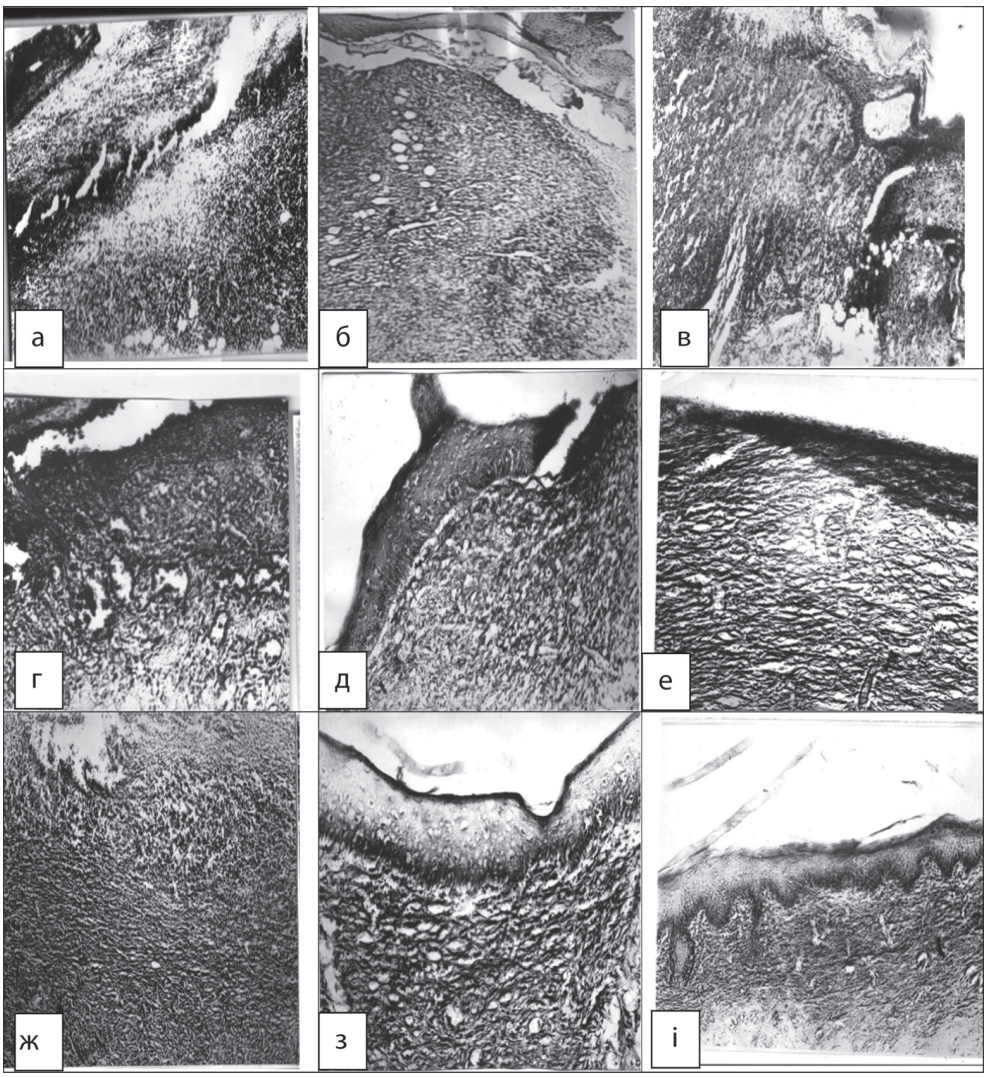

Рисунок. Морфологічні показники динаміки загоєння трафаретної рани шкіри щурів. а – рана щура на 5 день з групи позитивного контролю, × 100; б – рана щура на 5 день лікування маззю «Пролідоксид», × 100; в – рана щура на 5 день лікування маззю «Вундехіл», × 100; г – рана щура на 9 день з групи позитивного контролю, × 200; д – рана щура на 9 день лікування маззю «Пролідоксид», × 200; е – рана щура на 9 день лікування маззю «Вундехіл», × 100; ж – рана щура на 13 день з групи позитивного контролю, × 100; з – рана щура на 13 день лікування маззю «Пролідоксид», × 200; і – рана щура на 13 день лікування маззю «Вундехіл», × 100.

Через 9 днів покращання стану ранового дефекту не відмічалося. Ранова площа була достатньо широкою, струп на поверхні легко відшаровувався. На частині препаратів спостерігали різке розширення судин і витіснення клітин крові в зовнішні ділянки рани (рисунок, г).

Через 13 днів після травми площа ранової поверхні була ще достатньо великою. На поверхні рани частково спостерігали гнійний наліт. Грануляційна тканина мала достатньо зрілий характер тільки в глибоких зонах рани. Епітелізацію ранової поверхні не спостерігали (рисунок, ж).

У щурів, яких лікували маззю «Пролідоксид», на 5 день спостереження, на відміну від групи ПК, крайові та донні ділянки ранового дефекту були представлені молодою грануляційною тканиною. Центральна час-

тина дефекту мала менш виражені ексудативні прояви, ніж у групі ПК. Серед клітин з'явилися фібробласти, окремі судини. Простежувалася виражена проліферація епітелію, а сам епітелій мав вигляд вузького клина під струпом на поверхні рани від периферії до центру (рисунок, б).

Через 9 днів тканина, що заповнювала порожнину дефекту, мала досить виражений волокнистий характер, хоча в ній ще були присутні нечисленні судини, знижена насиченість клітинними елементами. Швидкими темпами продовжувалася проліферація й диференціювання епітелію при збереженні на поверхні невеликого гнійного нальоту (рисунок, д). Лише в 2 щурів центральна частина дефекту була не змінена порівняно з попереднім терміном спостереження.

Після 13 днів застосування мазі «Пролідоксид» у 83,3 % випадків відзначена повна епітелізація поверхні ранового дефекту. Сам колишній дефект заповнювала ніжно-волокниста тканина з фібробластами між рихло розташованими волокнами. Епітеліальний регенерат був потовщений. У ньому простежувалося характерне для епідермісу диференціювання шарів. Відновлення придатків шкіри в рубці не відзначено (рисунок, з).

Після лікування маззю «Вундехіл» на 5 день експерименту в усіх щурів у значній кількості був фібринозний випіт, наявність клітинного детриту, гнійний наліт на поверхні. Але, на відміну від позитивного контролю, активнішою була крайова епітелізація (рисунок, в) та менше були виражені процеси проліферації клітин у підшкірній клітковині.

Після 9 днів застосування мазі «Вундехіл» у близько 50 % щурів у новоутвореній тканині поряд з волокноутворенням у достатній кількості ще були судини та клітинні елементи. У другої половини тварин у тканині, що заповнювала рану, була відмічена редукція судин, а сама тканина мала виражений ніжноволокнистий характер (рисунок, е). Регенерат епітелію мав виражене диференціювання шарів.

На 13 день лікування загоєння дефекту під впливом мазі «Вундехіл» спостерігали в 50 % щурів (рисунок, ж). Шкірний регенерат мав вигляд епітелізованого ніжно-волокнистого рубця з невеликою кількістю судин і достатнім вмістом фібробластів. Але в рубцевій тканині не виявлено волосяних фолікулів і сальних залоз. Рубець був покритий гіпертрофованим епідермісом. У решти тварин дефект був невеликий за розміром, заповнений достатньо зрілою тканиною. Лише в самих поверхневих шарах тканина була менш зрілою. Не епітелізованими залишалися центральні ділянки рани.

Динаміку процесу загоєння ранових дефектів шкіри щурів різних експериментальних груп наведено в таблиці.

Мазь «Пролідоксид», розпочинаючи з 5 дня експерименту, вірогідно до ПК посилювала швидкість регенерації епітелію. Препарат на 5 день за цим

Таблиця

Напівкількісна оцінка морфологічних показників процесу загоєння трафаретних ран у щурів, бали Me (LQ;UQ)

Показник	Терміни спостереження, дні	Позитивний контроль, бали (n = 18)	Мазь «Пролідоксид», бали (n = 18)	Мазь «Вундехіл», бали (n = 18)
Швидкість регенерації епітелію	5	1,0 (1; 1)	2,0 (2; 3)*/**	1,0 (1; 1)
	9	1,5 (1; 2)	3,0 (3; 4) *	3,0 (3; 4)*
	13	2,0 (2; 2)	4,0 (4; 4)*	4,0 (4; 4)*
Темпи росту і дозрівання грануляційної тканини	5	0,0 (0; 0)	2,0 (2; 2)*/**	0,0 (0; 0)
	9	1,5 (1; 2)	2,0 (2; 3)	2,0 (2; 3)
	13	2,5 (2; 3)	4,0 (4; 4)*/**	3,0 (3; 3)

*Примітка. *Відмінності щодо групи позитивного контролю; ** відмінності щодо препарату порівняння – мазі «Вундехіл»; n – кількість тварин у групі.*

показником випереджав мазь «Вундехіл». За посиленням темпів росту та дозрівання грануляційної тканини мазь «Пролідоксид» також вірогідно випереджала як ПК, так і мазь «Вундехіл» на 5 і 13 дні досліду. Більш швидке формування грануляцій призводило до більш раннього утворення рубця й загоєння ранових дефектів. При лікуванні маззю «Пролідоксид» на 13 день у 83,3 % тварин відбулося повне загоєння на відміну від мазі «Вундехіл», де загоєння в цей термін відбулося в 50 % тварин. У щурів групи ПК повного загоєння ран через 13 днів після травми не відбулося.

Отже, згідно з отриманими даними, мазь «Пролідоксид» показала перевагу в ранозагоювальній активності над препаратом порівняння – маззю «Вундехіл».

Висновки

1. У щурів, яких лікували досліджуваними препаратами, у ранні терміни відмічали дозрівання грануляційної тканини: при застосуванні мазі «Пролідоксид» – через 5 днів, при лікуванні маззю «Вундехіл» – через 9 днів. У більш стислі терміни грануляції набували характеру волокнистої тканини: на 9 день лікування маззю «Пролідоксид», на 13 день лікування маззю «Вундехіл».
2. Мазь «Пролідоксид» порівняно з маззю «Вундехіл» чинила виразнішу репаративну дію, особливо на початку дослідження, що призводило до раннього загоєння трафаретних ран у 83,3 % тварин на 13 день на відміну від мазі «Вундехіл», де загоєння на цей термін відбулося в 50 % тварин.

1. *Абаев Ю. К.* Справочник хирурга. Раны и раневая инфекция / Ю. К. Абаев.– Ростов н/Д : Феникс, 2006.– 427 с.
2. Гистоморфологические исследования кожи / В. И. Ноздрин, Т. А. Белоусова, В. И. Альбанова, О. И. Лаврик. – М. : Медицина, 2006. – 376 с.
3. *Крутиков М. Г.* Местное лечение ран и ожогов / М. Г.Крутиков, А. Э. Бобровников // Российские аптеки [Електронний ресурс].– 2006.– № 5.– Режим доступу: http://www.remedium.ru/drugs/doctor/dermatology/detail.php?ID = 17466
4. *Лапач С. Н.* Статистические методы в медико-биологических исследованиях с использованием Excel / С. Н. Лапач, А. В. Чубенко, П. Н. Бабич.– К. : Морион, 2001.– 408 с.
5. *Меркулов Г. А.* Курс патологогистологической техники / Г. А. Меркулов.– М.: Медицина, Ленингр. отделение, 1969. – 424 с.
6. Патент України на винахід № 60849. Мазь «Пролідоксид» для місцевого лікування ран та опіків / Тихонов О. І., Черних В. П., Ярних Т. Г., Яковлєва Л. В., Кальф-Каліф С. С., Ткачова О. В., Хохленкова Н. В.; заявник та патентовласник Національний фармацевтичний університет.– Опубл. 15.11. 2005 р., бюл. № 11.
7. *Пономарева-Астраханцева Л. З.* Воспроизведение заболеваний у животных для экспериментально-теоретических исследований / Л. З. Пономарева-Астраханцева. – М.: Медицина, 1954. – 670 с.
8. *Соколовский В. В.* Гистохимические исследования в токсикологии / В. В. Соколовский.– М. : Медицина, 1971.– 176 с.
9. Теория и практика производства лекарственных препаратов прополиса / [А. И. Тихонов, Т. Г. Ярных, В. П. Черных и др.].– Х.: Основа, 1998.– 384 с.
10. *Шалимов О. О.* Сучасне медикаментозне лікування ран / О. О. Шалимов, В. Ф. Саєнко, Б. М. Даценко // Відомча інструкція.– К., 2002.– 37 с.
11. *Martin P.* Inflammatory cells during wound repair: the good, the bad and the ugly / P. Martin, S. J. Leibovich // Trends Cell Biol.– 2005.– V. 15, № 4.– P. 599–607.
12. *Velnar T.* The wound healing process: an overview of the cellular and molecular mechanisms / T. Velnar, T. Bailey, V. Smrkolj // J. Int. Med. Res.– 2009.– V. 37, № 5.– P. 1528–1542.

О. В. Ткачева, Ю. Б. Ларьяновская, Л. В. Яковлева

Влияние мази «Пролидоксид» на морфоструктуру кожи в условиях асептической трафаретной раны у крыс

Приведены результаты влияния мази «Пролидоксид» на морфоструктуру кожи крыс в динамике при моделировании асептической трафаретной раны. Мазь «Пролидоксид» способствовала увеличению интенсивности формирования грануляционной ткани и ускорению процесса эпителизации раневой поверхности. На 13 день опыта под влиянием препарата у 83,3 % животных произошло полное заживление ран. По ранозаживляющему действию мазь «Пролидоксид» превосходит препарат сравнения – мазь «Вундехил» на модели асептической трафаретной раны у крыс.

Ключевые слова: фармакологическое изучение, мазь, рана, гистология

O. V. Tkacheva, Y. B. Laryanovskaya, L. V. Iakovlieva

Effect of ointment «Prolidoxyd» on the morphostructure of rat skin under aseptic screen wound in rats

The results of the influence of the ointment «Prolidoxyd» on morphostructure of rat skin in the dynamics of simulation of aseptic screen wounds are presented. Ointment «Prolidoxyd» promoted the rate of granulation tissue formation and accelerated the epithelialization of the wound's surface. On the 13 day of the experiment under the influence of the ointment «Prolidoxyd» in 83,3 % of animals there was a full healing. On the wound-healing effect ointment «Prolidoxyd» exceed preparation of comparison – the ointment «Wundahyl» under aseptic screen wound in rats.

Key words: pharmacological study, ointment, wound, histology

Надійшла: 27.09.2012 р.

Контактна особа: Ткачова Оксана Віталіївна, канд. фарм. наук, докторант, кафедра фармакоекономіки, Національний фармацевтичний університет, вул. Мельникова, 12, м. Харків, 61002. Тел.: +38 (057) 706-23-46.