Оригінальні дослідження

УДК 616-018: 616-003.9: 616-001.41:615.454.1

Л.В. Яковлєва[1], Ю.Б. Лар'яновська[1], О.В. Ткачова[1], О.М. Горбань[2], І.М. Грубник[1]

МОРФОГЕНЕЗ ЛІНІЙНОЇ РІЗАНОЇ РАНИ ПІСЛЯ МІСЦЕВОГО ЛІКУВАННЯ ПРЕПАРАТОМ «ЖИВІТАН»

Національний фармацевтичний університет[1],
м. Харків, Україна
Національна медична академія післядипломної освіти ім. П.Л.Шупика[2],
м. Київ, Україна

e-mail: *tkachevaov@gmail.com*

Резюме: При раневому дефекті шкіри новий комбінований препарат «Живітан»® сприяв міцному зрощенню країв рани та прискорював відновлення нормальної тканини в дефекті. Ранозагоювальна дія гелю «Живітан»® перевищила активність засобів порівняння – «Венен Тайсс гель» і «Мазь живокосту Др. Тайсс» та не поступалася препарату «Гель живокосту Др. Тайсс», що підтверджено морфологічними дослідженнями.

Ключові слова: морфологія, загоєння, рана, гель.

Вступ. На сьогоднішній день арсенал сучасних мазевих ранозагоювальних лікарських засобів (ЛЗ) налічує близько 80 найменувань. Проте, незважаючи на значну кількість ЛЗ, проблема лікування як асептичних, так і гнійно-некротичних ран поки що залишається не вирішеною[2,3,7]. Це обумовлено, в першу чергу тим, що існуючі ЛЗ мають низку серйозних недоліків: вузькоспрямованість дії, наприклад, лише репаративна чи тільки протимікробна дія (солкосерил, бактробан), недостатнє абсорбування ексудату (метилурацилова мазь, вулнузан), висока дегідратуюча дія та резистентність мікроорганізмів до діючих речовин (левомеколь, левосин), пригнічення росту грануляційної тканини (левомеколь, банеоцин), що призводить до негативного впливу на ранозагоювальний процес[3]. Нераціональна місцева терапія сповільнює регенераторні процеси.

Сучасна концепція створення нових ранозагоювальних ЛЗ полягає у використанні комбінованих ліків («Пантестин-Дарниця», «Офлокаїн-Дарниця»), які мають різноспрямовану дію на певній фазі раневого процесу[7].

Вже декілька десятиліть в Україні та в інших країнах світу, спостерігається підвищений інтерес практичної медицини до фітотерапії[6]. До важливих особливостей фітозасобів належать їх мультимодальні фармакологічні властивості за рахунок полікомпонентного складу біологічно активних речовин. Також вони, як правило, більш безпечні і мають конкурентноспроможну вартість[2,6]. \

У зв'язку з вищевикладеним, нашу увагу привернула відома у народній та практичній медицині лікарська рослинна сировина – насіння каштана кінського і коріння живокосту лікарського, екстракти яких були використані для створення нового комбінованого препарату – гель «Живітан»®. Новий засіб показаний для місцевого лікування ран, виразкових уражень шкіри і трофічних виразок у ІІ-й та ІІІ-й фазах раневого процесу.

Мета дослідження – вивчення впливу гелю «Живітан»® на морфологічні показники лінійної різаної рани шкіри щурів у порівнянні з відомими фітозасобами «Мазь живокосту Др. Тайсс», «Гель живокосту Др. Тайсс», «Венен Тайсс гель», які є аналогами за фармакологічною дією, лікарською формою і частково за складом діючих речовин.

Матеріали та методи дослідження. Для встановлення впливу аналізованих ЛЗ на процеси репарації на тканинному рівні проведено морфологічне дослідження стану раневого каналу на місці ушитої лінійної різаної рани у білих щурів[5].

Дослідження проведено на 30 білих нелінійних щурах масою 180–200 г, розділених на 5 груп по 6 тварин: позитивний контроль (ПК); гель «Живітан»® та ЛЗ порівняння –

«Мазь живокосту Др. Тайсс», «Гель живокосту Др. Тайсс», «Венен Тайсс гель».

Лікування тварин гелем «Живітан»® та засобами порівняння проводили протягом 5 днів, починаючи з наступного дня від відтворення рани. Ліки наносили тонким шаром на рану та прилягаючі до рани ділянки площею 10 см² (5х2 см) в умовно-терапевтичній дозі 1000 мг/кг (20 мг/см²) зранку за 2 рази (2-ге нанесення проводили через 30 хв. після 1-го). Забір зразків шкіри щурів усіх груп експерименту для подальшого морфологічного дослідження проводили на 6-й день експерименту.

Зрізи фарбували для оглядової мікроскопії гематоксиліном та еозином, а також пікрофуксином за методом Ван-Гізона для виявлення колагенових волокон у новоутвореній тканині[1]. На зрізах проводили напівкількісну бальну оцінку (за основу взято напівкількісний метод В.В. Соколовського, 1971 р.). Оцінювали ширину раневого каналу та стан новоутвореної тканини в ньому (наявність та об'ємність шарів, виразність проліферації фібробластів, ознаки волокноутворення). Використовували наступну градацію в балах: 0 балів – відсутність ознаки (раневий канал у вигляді дуже тонкої смужки, оточений нормальною дермою; розподіл тканини у каналі на шари відсутній; серед клітин новоутвореної тканини фібробласти відсутні, у наявності – лімфоцити, нейтрофільні лейкоцити, макрофаги; колагенові волокна відсутні); 1 бал – слабка виразність ознаки (раневий канал має вигляд тонкої стрічки; шар, що оцінюється у тканині в каналі, займає до $^1/_4$ її об'єму; фібробласти нечисленні, незрілі, хаотично розташовані; колагенові волокна поодинокі, розташовані у ділянках дна чи безпосередньо у прилеглих до рани ділянках дерми, дуже слабофуксинофільні); 2 бали – помірна виразність ознаки (раневий канал займає $^1/_3$ поля зору мікроскопу; шар, що оцінюється у тканині каналу, займає до $^1/_3$ її об'єму; поява фібробластів різного ступеня зрілості серед клітин новоутвореної тканини у рані; колагенові волокна тонкі, слабофуксинофільні, розповсюджені хаотично); 3 бали – виразна ознака (раневий канал займає майже все поле зору мікроскопу; шар, що оцінюється займає до $^1/_2$ її об'єму; фібробласти переважають серед клітин; колагенові волокна тонкі, численні, фуксинофільні); 4 бали – дуже виразна ознака (раневий канал займає все поле зору; шар, що оцінюється більше за $^2/_3$ об'єму, зрілі, орієнтовано розташовані фібробласти; колагенові волокна зібрані у жмутки, потужнофуксинофільні).

Отримані результати досліджень обробляли статистично, використовуючи непараметричні методи та критерії Крускала-Уоліс і Мана-Уітні[4] за допомогою стандартного пакету статистичних програм Statistica 4.3.

Результати дослідження та їх обговорення. Як показала оглядова мікроскопія, у щурів з групи позитивного контролю на 6-й день після відтворення різаної рани видно широкий та глибокий раневий канал, часто прикритий фібринозно-гнійною кіркою, яка у 60% тварин відшаровувалася (рис. 1).

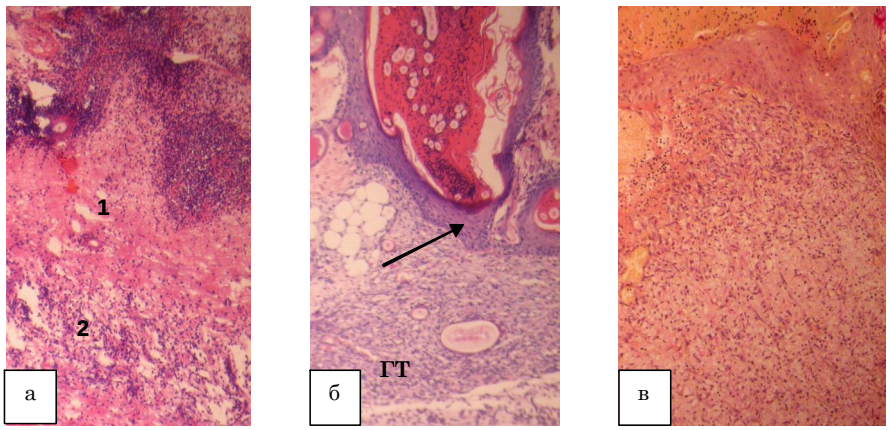

Рис. 1. **Лінійна ушита рана з групи ПК:**
*а – раневий канал не епітелізовано, видно широкий фібринозно-клітинний (1) та помірний дозріваючий (2) шари; б – раневий канал епітелізований (стрілка), заповнений грануляційною тканиною (**гт**) (гематоксилін-еозин х100); в – відсутність волоконоутворення у грануляційній тканині (пікрофуксин за Ван-Гізоном х100).*

Сам канал заповнено новоутвореною тканиною, що має поверхневий фібринозно-клітинний та дозріваючий шари. Колагенові волокна в дозріваючому шарі практично не ви-

значалися. У інших 40% тварин у клітинному вмісті переважали лімфоцити та фібробласти різного ступеня зрілості. Спостерігали поодинокі кровоносні судини, колагенові волокна переважно тонкі, коротенькі, не зібрані у жмутки, слабофуксинофільні, розподілені досить хаотично. Виразність епітелізації поверхні раневого каналу мала різний характер: у 30% щурів регенерований епітелій повністю прикривав дефект, був багатошаровим, значно потовщеним, з повною диференціацією шарів, у інших 70% – не прикривав центральну частину каналу, а по боках мав вигляд помірно потовщеного крайового пласта, без чіткої диференціації шарів. У прилеглих до раневого каналу ділянках шкіри з потовщеним епідермісом спостерігали запальну продуктивну реакцію.

Після лікування гелем «Живітан»® у 83,3% щурів простежена повна епітелізація раневого каналу. В потовщеному епідермісі було чітко видно характерні шари. При цьому, у 50% тварин раневий канал мав вигляд дуже тонкої смужки. У дуже невеликому об'ємі новоутвореної тканини, що заповнила канал, фібринозно-клітинний шар був відсутній, дозріваючий шар мав зрілий грануляційний характер. На зовнішніх боках раневого каналу видна дерма, що повністю відновилася (рис. 2).

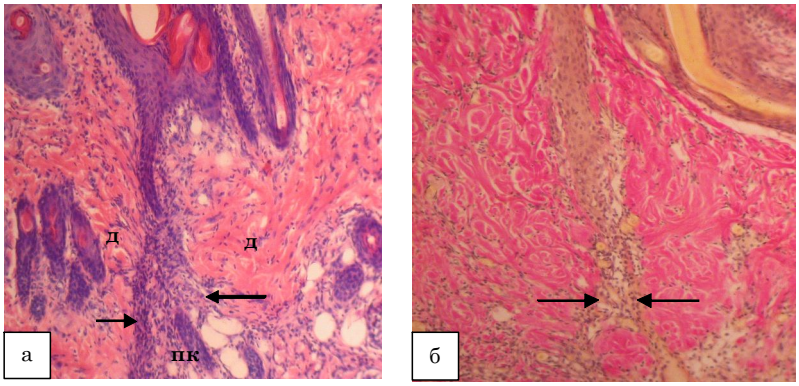

Рис. 2. **Лінійна ушита рана щура після лікування гелем «Живітан»®.**
*Раневий канал дуже вузький, оточений дермою (**д**), що відновилася. Залишки грануляційної тканини видно переважно у самих донних ділянках каналу (стрілки) та у підлеглій клітковині (пк); а – гематоксилін-еозин х100, б – пікрофуксин за Ван-Гізоном х100.*

У решти 50% тварин спостерігали виразну ширину дефекту але, фібринозно-клітинний шар у тканині, що заповнювала дефект, був відсутній у 40% цих щурів. У дозріваючому шарі спостерігали виразну проліферацію фібробластів, ознаки волокноутворення, редукцію кровоносних судин, тобто ступінь зрілості грануляцій значно перевищував показники групи ПК (рис. 3).

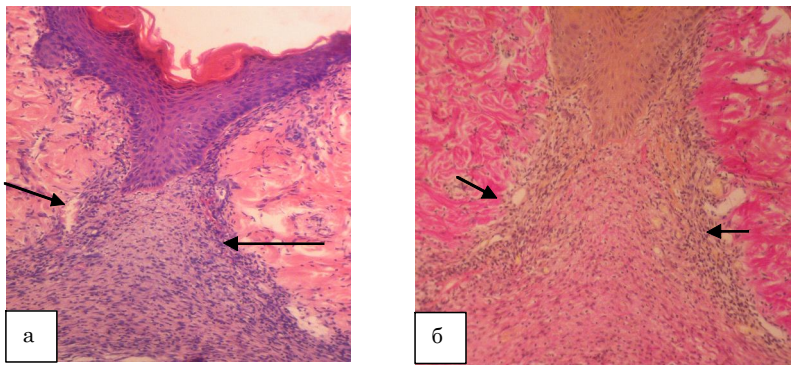

Рис. 3. **Лінійна ушита рана щура після лікування гелем «Живітан»®:**
а – раневий канал помірно широкий (стрілки), заповнений сполучною тканиною з помірною кількістю клітин, прикритий багатошаровим епітелієм з нормальною диференціацією шарів (гематоксилін-еозин х100); б – помітне волокноутворення у тканині каналу (пікрофуксин за Ван-Гізоном х200).

Таким чином, більш зрілий характер грануляційної тканини у самому раневому дефекті, а також відновлення нормального стану дерми при практичному загоєнні його є морфологічним свідоцтвом достатньої міцності тканини у зоні рубця під впливом гелю «Живітан»®.

У всіх щурів, яких лікували засобом порівняння «Гель живокосту Др. Тайсс», епітелізація ранової поверхні була повною. Відновлений епідерміс мав потовщений вигляд. У 60% тварин спостерігалось виразне зменшення ширини раневого каналу. В зоні рубця виявляли відновлену дерму або різну за ступенем зрілості грануляційну тканину – відповідно у 33,3% та 66,6% тварин (рис. 4).

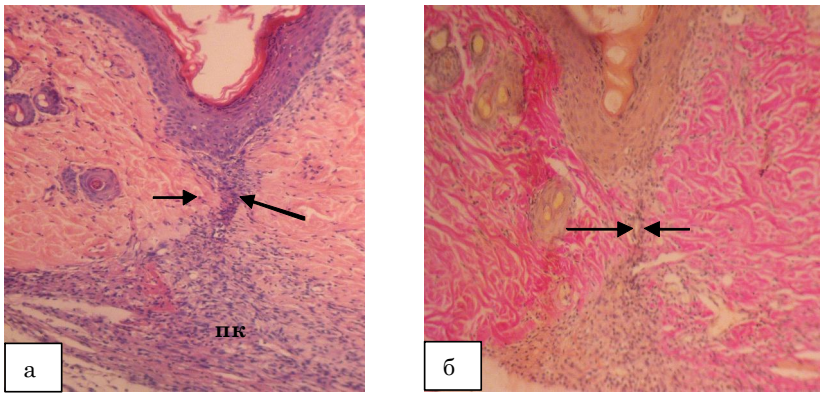

Рис. 4. **Лінійна ушита рана щура після лікування гелем живокосту Др. Тайсс:** *раневий канал дуже вузький, прикритий потовщеним епітелієм з нормальною диференціацією шарів, оточений відновленою дермою; залишки новоутвореної тканини у каналі (стрілки) містять лише фібробласти, кровоносні судини відсутні. Підшкірну клітковину (пк) заміщує грануляційна тканина меншого ступеня зрілості (а – гематоксилін-еозин х100; б – пікрофуксин за Ван-Гізоном х100).*

У решти 40% тварин раневий канал був виразно широким. Новоутворена тканина мала помітний фібринозно-клітинний шар. У дозріваючому шарі грануляції були ще не зрілі: у ділянці дна присутні лімфоцити, молоді фібробласти, васкуляризація слабка, колагенові волокна поодинокі, тонкі, переважно по боках та на дні каналу (рис. 5).

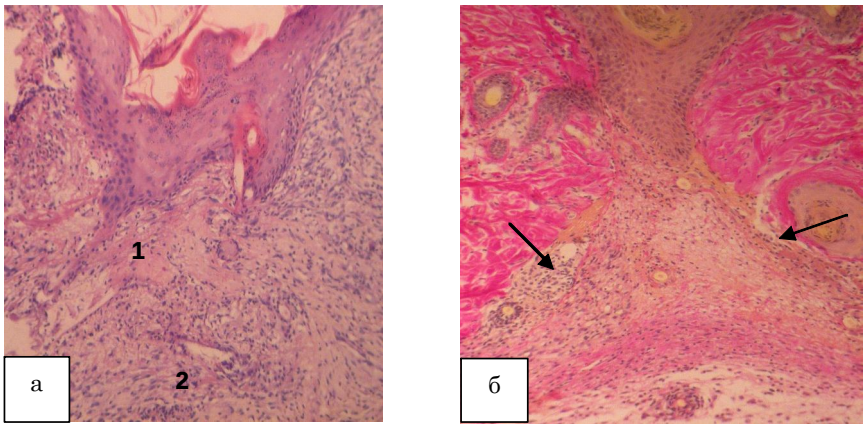

Рис. 5. **Лінійна ушита рана щура після лікування гелем живокосту Др. Тайсс:** *а – раневий канал широкий, у тканині, що його заповнює, видно фібринозно-клітинний (1) та дозріваючий (2), потовщений поверхневий епітелій (гематоксилін-еозин х200); б – дуже слабке волокноутворення у тканині раневого каналу (пікрофуксин за Ван-Гізоном х200).*

Тобто, за морфологічними ознаками міцність тканини у зоні рубця коливалася у доволі широких межах. Стан елементів шкіри, прилеглих до раневого каналу, був менш травмований, ніж у групі ПК. Підшкірна клітковина була часто заміщена пухкою волокнистою тканиною. У групі щурів, яких лікували засобом по-рівняння «Мазь живоко-

сту Др. Тайсс», лише в одному випадку (16,7%) раневий канал мав вигляд дуже тонкої стрічки, яку оточувала відновлена дерма. У решти 83,3% тварин раневий канал варіював по ширині від помірної до дуже виразної. Серед цих щурів у 40% у тканині каналу виявлено фібринозно-клітинний шар. У всіх тварин з дефектом шкіри грануляції у дозріваючому шарі мали незрілий характер – проліферація зрілих фібробластів слабка, колагенові волокна практично не видні (рис. 6).

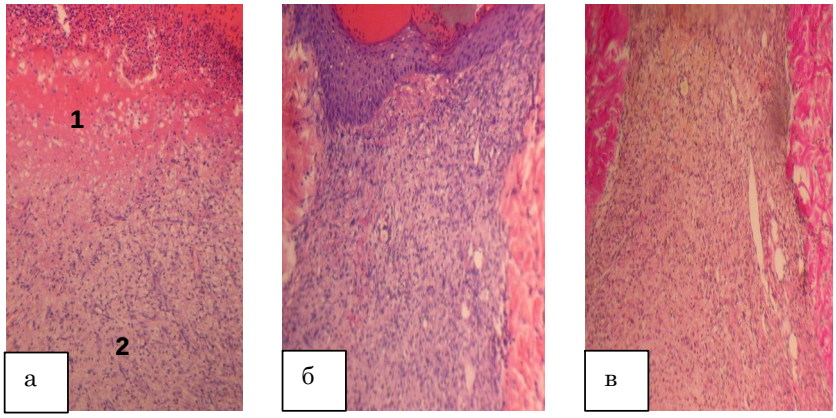

Рис. 6. **Лінійна ушита рана шкіри щура, якого лікували маззю живокосту Др. Тайсс:**
а – незагоєний дефект, тканина у каналі розподілена на об'ємні фібринозно-клітинний (1) та дозріваючий (2) шари; б – раневий канал помірний по ширині, прикритий потовщеним епітелієм, грануляції у каналі помірно зрілі (гематоксилін-еозин х100); в – практично відсутні ознаки волокноутворення у тканині каналу (пікрофуксин за Ван-Гізоном х100).

Таким чином, загалом по групі, міцність новоутвореної тканини за морфологічними ознаками можна охарактеризувати як помірно-слабку. Регенерований епітелій у переважної більшості щурів повністю прикривав дефект, у ньому було чітко видно всі характерні шари. Епітеліальний пласт потовщено, місцями спостерігали перинуклеарний набряк у шипуватих епідермоцитах. Пухка волокниста тканина заміщувала підшкірну клітковину.

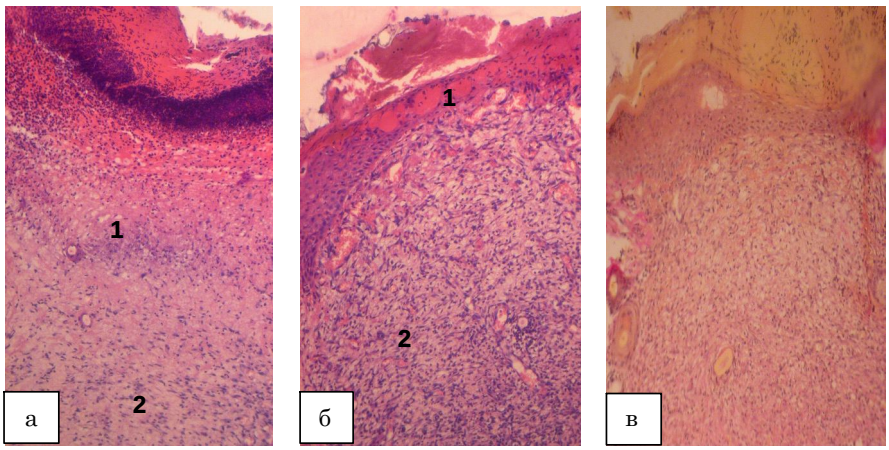

Рис. 7. **Лінійна ушита рана щура після лікування гелем Венен Тайсс:**
а – раневий канал дуже широкий, не епітелізований, тканина розподілена на об'ємні фібринозно-клітинний (1) та дозріваючий (2) шари; б – раневий канал широкий, частково прикритий потовщеним епітелієм з помірно зрілими грануляціями (гематоксилін-еозин х100); в – колагенові волокна відсутні у тканині каналу (пікрофуксин за Ван-Гізоном х100).

Таблиця 1. **Морфологічна оцінка стану лінійних різаних ран шкіри щурів після лікування гелем «Живітан»® та засобами порівняння у дозі 1000 мг/кг, бали, Me (LQ;UQ)**

Показники		Групи тварин				
		Позитивний контроль	«Живітан»®	«Венен Тайсс гель»	«Гель живокосту Др. Тайсс»	«Мазь живокосту Др. Тайсс»
Ширина раневого каналу		3,4 (3; 4)	2,0* (1; 3)	3,2 (2; 4)	1,8* (1; 3)	2,6 (1; 4)
Об'ємність шарів у новоутвореній тканині	Фібринозно-клітинний шар	2,4 (1; 4)	0,83*Т (0; 3)	1,8 (1; 3)	1,0 (0; 3)	0,4*/** (0; 2)
	Дозріваючий шар	1,6 (0; 3)	2,5(1; 3)	2,4 (1; 3)	1,6 (0; 3)	2,4 (1; 3)
Ступінь зрілості грануляцій	Проліферація фібробластів	1,0 (0; 2)	2,0*/**Т/***Т (1; 3)	1,2 (1; 2)	1,6 (1; 3)	1,2 (1; 2)
	Виразність волокноутворення	0,2 (0; 1)	1,5*/**/***Т (1; 3)	0,6 (0; 1)	1,4* (1; 3)	0,6 (0; 3)

Примітки: * – відмінності статистично значущі щодо групи позитивного контролю, $p<0,05$
** - відмінності статистично значущі щодо засобу порівняння «Венен Тайсс гель», $p<0,05$;
*** - відмінності статистично значущі щодо засобу порівняння «Мазь живокосту Др. Тайсс», $p<0,05$;
Т – тенденція до статистично значущих відмінностей у групі, $0,05<p<0,10$.

Після лікування засобом порівняння «Венен Тайсс гель» у 60% щурів даної групи раневий канал був виразний по ширині, у решти – помірний. Регенерований епітелій повністю прикривав дефект у 40% щурів групи. Він був потовщений, місцями з ознаками перинуклеарного набряку, шари непогано розрізнялися.

У новоутвореній тканині, що заповнила канал, мав місце фібринозно-клітинний шар, який варіював за об'ємом. У доволі виразному за об'ємом дозріваючому шарі проліферація фібробластів була переважно слабкою. У більшості випадків ознаки волокноутворення були відсутні (рис. 7).

Таким чином, за морфологічними властивостями міцність тканини у зоні рубця можна характеризувати як слабку. У підшкірній клітковині помітні прояви запальної продуктивної реакції.

Як засвідчили результати напівкількісної оцінки репаративної дії, під впливом гелю «Живітан»® спостерігали вірогідно більше щодо груп ПК, «Венен Тайсс гель» і «Мазь живокосту Др. Тайсс» волокноутворення (табл. 1).

Така потужна репаративна дія досліджуваного ЛЗ обумовлена синергізмом діючих компонентів за рахунок есцину, що міститься в екстракті каштану кінського та алантоїну – основного складового екстракту коріння живокосту.

Внаслідок їх взаємної репаративної, протизапальної та капіляростабілізуючої дії утворюється більш потужна рубцева тканина. При цьому не порушуються механізми місцевої ауторегуляції репаративного росту сполучної тканини. Внаслідок цього відтворена дерма морфологічно відповідає нормі.

Висновки:

1. При раневому дефекті шкіри гель «Живітан»® сприяє міцному зрощенню країв рани та прискорює відновлення нормальної тканини в дефекті. За виразністю ранозагоювального впливу гель «Живітан»® перевищує активність засобів порівняння – «Венен Тайсс гель» і «Мазь живокосту Др. Тайсс» та не поступається ЛЗ «Гель живокосту Др. Тайсс».
2. Виразна лікувальна дія гелю «Живітан»® у порівнянні з засобами аналогами в умовах експерименту дозволяє прогнозувати подібні переваги в умовах клінічної практики для місцевого лікування ран і трофічних виразок шкіри у II-й та III-й фазах раневого процесу.

Література:

1. Гистоморфологические исследования кожи / *В.И. Ноздрин, Т.А. Белоусова, В.И. Альбанова, О.И. Лаврик*. – М.: Медицина, 2006. – 376 с.
2. *Гудивок Я.С.* Місцеве застосування фітопрепаратів при травматичних ураженнях / *Я.С. Гудивок, М.Г. Голубєва* // Фітотерапія.Часопис. – 2008. – №3. – С. 11–19.
3. *Коньков Д.Г.* Фармакотерапевтична ефективність мазей, що містять вінборон, при експериментальних ранах: автореф. дис. на здобуття наук. ступеня канд. мед. наук: спец. 14.03.05 «Фармакологія» / *Д.Г. Коньков*. – Одеса, 2005. – 18 с.
4. *Реброва О.Ю.* Статистический анализ медицинских данных. Применение пакета прикладных программ STATISTICA / *О.Ю. Реброва*. – М.: МедиаСфера, 2006. – 312 с.
5. Руководство по экспериментальному (доклиническому) изучению новых фармакологических веществ: метод. рек. / под ред. *Р.У. Хабриева*. – М.: Медицина, 2005. – 832 с.
6. *Сёмкина О.А.* Мази, гели, линименты и кремы, содержащие фитопрепараты (обзор) / *О.А. Сёмкина* // Химико-фармацевтический журнал. – 2005. – №7. – С. 21–28.
7. Сучасне медикаментозне лікування ран (Відомча інструкція). – Київ, 2002. – 35 с.

УДК 616-018: 616-003.9: 616-001.41:615.454.1

МОРФОГЕНЕЗ ЛИНЕЙНОЙ РЕЗАНОЙ РАНЫ ПОСЛЕ МЕСТНОГО ЛЕЧЕНИЯ ПРЕПАРАТОМ «ЖИВИТАН»®

Л.В. Яковлева[1], Ю.Б. Ларьяновськая[1], О.В. Ткачева[1], Е.Н. Горбань[2], И.М. Грубник[1]
Национальный фармацевтический университет, г. Харьков, Украина[1]
Национальная медицинская академия последипломного образования им. П.Л. Шупика, г. Киев, Украина[2]

Резюме: При раневом дефекте кожи гель «Живитан»® способствовал прочному сращению краев раны и ускорял возобновление нормальной ткани в дефекте. Ранозаживляющая активность геля «Живитан»® превысила активность препаратов сравнения – «Венен Тайсс гель» и «Мазь окопника Др. Тайсс» и не уступала активности препарата «Гель окопника Др. Тайсс»,

Ключевые слова: морфология, заживление, рана, гель.

UDC 616-018: 616-003.9: 616-001.41:615.454.1

MORPHOGENESIS OF LINEAR CUT WOUNDS AFTER LOCAL TREATMENT BY PHARMACEUTICAL PREPARATIONS «ZHIVITAN»®

L.V. Iakovlieva[1], Yu.B. Larianovska[1], O.V. Tkachova[1], E.N. Gorban[2], I.M. Grubnik[1]
National University of Pharmacy, Kharkov, Ukraine[1]
P.L. Shupik National Medical Academy of Post-Graduate Education, Kiev, Ukraine[2]

Summary: On the model of skin traumatic defect gel «Zhivitan»® contributes lasting fusion of wound edges and accelerates resumption of normal tissue in defect. Wound healing activity of gel «Zhivitan»® exceeded the active comparators – «Dr. Theiss Venen gel» and «Dr. Theiss Comfrey ointment» and not inferior to drug activity of «Dr. Theiss Comfrey gel», which was confirmed by morphological studies.

Keywords: morphology, healing, wound, gel.

Надійшла до редакції 06.10.2011 р.