

DOI: 10.26693/jmbs05.04.386

УДК 591.465.12:618.29;615.256.54

Селюкова Н. Ю.^{1,2}, Лар'яновська Ю. Б.², Волохов І. В.^{1,2},
Стороженко Г. В.², Кошова О. Ю.²

СТАН ГІСТОСТРУКТУРИ ЯЄЧНИКІВ СТАТЕВОЗРІЛИХ НАЩАДКІВ ЩУРІВ НАРОДЖЕНИХ ВІД МАТЕРІВ З ФЕТОПЛАЦЕНТАРНОЮ НЕДОСТАТНІСТЮ

¹ДУ «Інститут проблем ендокринної патології ім. В. Я. Данилевського НАМН України»,
Харків, Україна

²Національний фармацевтичний університет, Харків, Україна

seliukova_nat@ukr.net

На сьогодні не відомо як впливає фетоплацентарна недостатність на стан та функціонування репродуктивної системи дорослих самиць щурів які народилися від матерів з ускладненою вагітністю.

Мета роботи – дослідити гістологічний стан яєчників статевозрілих нащадків щурів народжених від самиць різного віку з фетоплацентарною недостатністю та порівняти з коригуючим впливом фармацевтичної композиції.

До дослідження залучали здорових статевозрілих самиць щурів популяції Вістар, молодого (3-4 місяця) і зрілого (8-10 місяців) репродуктивного віку. Для отримання нащадків було сформовано 8 груп по 7 вагітних самиць: гр. 1 та 2 – інтактні, двох вікових груп; гр. 3 та 4 – самиці з експериментальною фетоплацентарною недостатністю молодого та зрілого репродуктивного віку; гр. 5 та 6 – молоді та зрілі тварини з експериментальною фетоплацентарною недостатністю та додаванням до їжі фармацевтичної композиції з 11 до 19 доби вагітності, гр. 7 та 8 – молоді та зрілі тварини з експериментальною фетоплацентарною недостатністю, яким додавали до їжі препарат порівняння – «Дипіридамо́л». Моделювання фетоплацентарної недостатності проводили шляхом щоденного підшкірного введення самицям з 12-го по 18-й день вагітності 50 % олійного розчину тетрахлорметану в дозі 2 мл/кг маси тіла. Для гістологічного дослідження брали по одному яєчнику від тварини. Яєчники цілком фіксували у 10 % розчині формаліну, проводили по спиртах зростаючої міцності, заливали у парафін. Зрізи забарвлювали гематоксиліном та еозином. З кожного яєчника робили серійні зрізи за типом топографічних. Оцінювалася гістологічну структуру органу та визначали кількісний склад структурно-функціональних елементів в ньому.

Фетоплацентарна недостатність матерів різного віку негативно впливає на стан яєчників нащадків щурів. А саме, спостерігали зменшення жовтих

тіл і кількості фолікулів різного ступеню стиглості, зменшення пулу примордіальних фолікулів, інтенсифікацію процесу атрезії фолікулів – тобто зміни нормальної динаміки визрівання фолікулів.

При застосуванні фармацевтичної композиції у вагітних щурів різного віку спостерігали активацію резерву фолікулогенезу, на тлі зниження атрезії фолікулів, наслідком чого більша кількість фолікулів розвивалась і досягала овуляції. Препарат порівняння «Дипіридамо́л» виявляв менш виразний вплив на оогенез нащадків.

Ключові слова: гістоструктура яєчника, нащадки, фетоплацентарна недостатність, вік матерів, фармацевтична композиція, дипіридамо́л.

Зв'язок роботи з науковими програмами, планами, темами. Роботу виконано у рамках теми: «Вивчення наслідків впливу «пасивного тютюнопаління» матерів під час вагітності на сомато-ендокринний фенотип нащадків (експериментальне дослідження)», № державної реєстрації 0117U007187.

Вступ. Демографічна ситуація в Україні на сьогодні є невтішною. По даним Державної служби статистики України [1] за 2018 рік смертність перевищувала кількість новонароджених у два рази (620 000 проти 318 000). На таку ситуацію впливає багато факторів, починаючи від соціальних і закінчуючи загальним станом здоров'я населення включаючи репродуктивний стан жінки і чоловіка. Відомо, що віддалені наслідки впливу тих чи інших факторів під час вагітності можуть проявитися через багато років після народження, і їхній ефект буде непередбачуваним [2, 3, 4]. Було помічено, що новонароджені які народилися від матерів з фетоплацентарною недостатністю (ФПН), мали різноманітні порушення фізичного й розумового розвитку [5, 6]. Що в майбутньому може бути причиною розвитку таких захворювань, як артеріальна гіпертензія, цукровий діабет, метаболічний синдром [7, 8].

Звичайно, такий стан як ФПН потребує необхідності розробки і застосування на практиці ефективних і безпечних препаратів. Існує базова схема лікування, що направлена на усунення чинника, який сприяє розвитку цього захворювання або його супутніх патологічних станів. До найбільш розповсюджених діючих речовин в нормалізації функції плаценти є фармакотерапевтична група ліків, що сприяє поліпшенню матково-плацентарного кровоплину. До цієї групи належать дипіридабол, пентоксифілін, актовегін та гепарин [9]. Також використовують багато засобів, що поліпшують газообмін і метаболізм плаценти (препарати амінокислот, комплекси вітамінів та мінералів, антиоксидантів) [10, 11]. Одночасний прийом великої кількості лікарських препаратів навіть і у терапевтичних дозах має низку недоліків різного характеру. Тому для лікування ФПН обґрунтованим є використання одного-єдиного препарату.

На сьогодні не відомо як впливає ФПН на стан та функціонування репродуктивної системи дорослих самоць щурів які народилися від матерів з ускладненою вагітністю.

Мета роботи – дослідити гістологічний стан яєчників статевозрілих нащадків щурів народжених від самоць різного віку з ФПН та порівняти з коригуючим впливом фармацевтичної композиції.

Матеріал та методи дослідження. До дослідження залучали здорових статевозрілих самоць щурів популяції Вістар, молодого (3-4 місяця) і зрілого (8-10 місяців) репродуктивного віку, з нормальним чотирьох-п'яти денним естральним циклом. Першою добою вагітності вважали день знаходження сперматозоїдів у ранкових вагінальних мазках.

Для отримання нащадків було сформовано 8 груп по 7 вагітних самоць: гр. 1 та 2 – інтактні тварини молодого та зрілого репродуктивного віку; гр. 3 та 4 – самоці з експериментальною ФПН молодого та зрілого репродуктивного віку, відповідно; гр. 5 та 6 – молоді та зрілі тварини з експериментальною ФПН та додаванням до їжі фармацевтичної композиції (ФК) залежно від ваги тварин з 11 до 19 доби вагітності, яка містить не фетотоксичні активні фармацевтичні інгредієнти із груп базової терапії ФПН, а саме: L-аргінін – 40 мг, бурштинова кислота – 250 мг, фолієва кислота – 0,5 мг, дипіридабол – 50 мг. Гр. 7 та 8 – молоді та зрілі тварини з експериментальною ФПН, яким додавали до їжі препарат порівняння – «Дипіридабол», дозу розраховували в залежності від ваги самоць таку ж, як і у ФК. «Дипіридабол» – препарат, який найчастіше використовується при ФПН. Відноситься до групи антитромботичних засобів, завдяки тому, що він має антиагрегантну, ангіопротекторну, а також по-

мірну судинорозширювальну дію.

Моделювання ФПН проводили шляхом щоденного підшкірного введення самицям з 12-го по 18-й день вагітності 50 % олійного розчину тетрахлорметану в дозі 2 мл/кг маси тіла [12]. Тваринашадків знеживлювали у стадії еструсу естрального циклу, починаючи з 120 дня життя шляхом швидкої декапітації.

Оскільки правий і лівий яєчники за кількісним та якісним складом структурних компонентів мало відрізняються один від одного для дослідження брали по одному яєчнику від тварини. Яєчники цілком фіксували у 10 % розчині формаліну, проводили по спиртах зростаючої міцності, заливали у парафін. Зрізи забарвлювали гематоксилином та еозином [13]. З кожного яєчника робили серійні зрізи за типом топографічних. Оцінювалася не тільки гістологічна структура органу, а і визначався кількісний склад структурно-функціональних елементів в ньому. Для цього по всій поверхні кожного зрізу підраховували кількість: 1) примордіальних фолікулів (ооцит з одним рядом плоских епітеліальних клітин) і фолікулів з одним шаром гранульозних клітин (ооцит з одним рядом кубічних епітеліальних клітин) – первинних фолікулів – у кожному 10-му зрізі, (результат множили на 10); 2) фолікулів з двома та більше шарами гранульозних клітин – вторинних ранніх і пізніх, третинних ранніх фолікулів; 3) зрілих фолікулів – третинних зрілих фолікулів (граафових пухирців); 4) атретичних фолікулів і атретичних тіл. Об атрезії фолікулів судили по відсутності мітозів у клітинах гранульозної оболонки, по випаданню клітин гранульози у порожнину фолікулу, по відшаруванню цієї оболонки від внутрішньої теки, появи в ній осередків дегенерації, по зникненню блискучої оболонки і по хроматолізу (2-4 – у кожному 5-му зрізі, результат множили на 5); 5) жовтих тіл (на серединному зрізі); 6) загальну кількість генеративних форм [14]. При підрахунку клітинних елементів враховували тільки ті фолікули, які містили ядро з ядерцем.

Експериментальні тварини утримувалися у стандартних умовах віварію при природному освітленні та раціоні, рекомендованому для даного виду тварин, і питному режимі *ad libitum*. Дослідження проведено відповідно до Національних «Загальних етичних принципів експериментів на тваринах» (Україна, 2001), які узгоджуються з Положеннями «Європейської конвенції про захист хребетних тварин, які використовуються для експериментальних та інших наукових цілей» (Страсбург, 1985) [15], та «Положення про Комітет з питань етики (біоетики)», 2012 [16].

Весь отриманий матеріал піддавали статистичній обробці, використовуючи критерій Ньюмена –

Кейлса. Ме – медіана; Q_1 – перший кuartиль; Q_3 – третій кuartиль; P – статистична значущість відмінностей між групами. Перегляд мікропрепаратів проводили під світловим мікроскопом Granum L 30 (03), фотографування мікроскопічних зображень здійснювали цифровою відеокамерою Granum DCM 310. Фотознімки обробляли на комп'ютері Pentium 2,4GHz за допомогою програми Tour View.

Результати дослідження та їх обговорення.

Аналіз гістоструктури яєчників статевозрілих нащадків народжених від молодих та репродуктивно зрілих інтактних самиць, показав, що у всіх досліджених самиць вона типова: у самому зовнішньому шарі коркової речовини видні примордіальні фолікули, у більш глибоких шарах – фолікули, що зростають, знаходилися у стані атрезії, жовті тіла тічки. Розвиток і атрезія фолікулів проходили асинхронно. Серед фолікулів, що зростають, візуалізувалися різні категорії, які відповідали різним стадіям оогенезу (до преовуляторних включно). Атрезія фолікулів носила фізіологічний характер, в основному зачіпала первинні дрібні і середні фолікули. Атрезія порожнинних фолікулів проходила по типу облітеруючої. Серед жовтих тіл тічки чітко визначалися тіла даного циклу і, ті, що знаходилися у стані регресивного процесу (попереднього/їх циклів), а також рубці після інволюції жовтих тіл. У мозковій речовині у пухкий волокнистий стромі багато кровонесних судин. У всіх самиць яєчники знаходилися у стані фізіологічної гіперемії, яка характерна для стадії еструсу естрального циклу (рис. 1, 2).

У яєчниках статевозрілих нащадків народжених від молодих самиць з ФПН візуально дещо зменшена оптична щільність різних фолікулів, насамперед третинних зрілих, та жовтих тіл. Втім

загальний вигляд структурних елементів не змінено. Атрезія фолікулів мала фізіологічний характер (рис. 3).

У щурів нащадків народжених від статевозрілих самиць з ФПН, зорво оптична щільність фолікулів і жовтих тіл у яєчниках була достатньо висока. Значна частина фолікулів досягала зрілої стадії розвитку. Однак, часто у фолікулах спостерігали ознаки атрезії, як за типом облітеруючої (у більшості) так і за типом кистозноподібної (рис. 4). Відомо [17], що облітеруюча атрезія фолікулів зустрічається при фізіологічних процесах в організмі, при утворенні атретичного тіла після загибелі овоцита продовжують розростатися клітини внутрішньої теки, які продукують естрогени. Отже, процес атрезії фолікулів є необхідним не лише для елімінації зайвих яйцеклітин, а й для забезпечення організму естрогенами. Але кистозноподібна атрезія говорить про патологічні зсуви у статевому циклі тварин. Якщо овуляції не відбувається (ановуляторний цикл), наприклад, при застосуванні оральних контрацептивів, синдромі полікістозних яєчників, деяких хронічних захворюваннях, фолікули звичайно піддаються атрезії. При персистуючій (хронічній) ановуляції можуть утворюватися численні кистозні фолікули [18].

Введення ФК вагітним молодим самицям впродовж вагітності на тлі ФПН призвело до того, що серед фолікулів у яєчниках домінували вторинні і третинні зрілі фолікули. Загальна об'ємна щільність всіх фолікулів візуально порівняна з відповідним інтактним контролем (рис. 5).

Практично така ж мікроскопічна картина спостерігалася і у яєчниках нащадків народжених від репродуктивно зрілих самиць з ФПН яким вводили ФК.

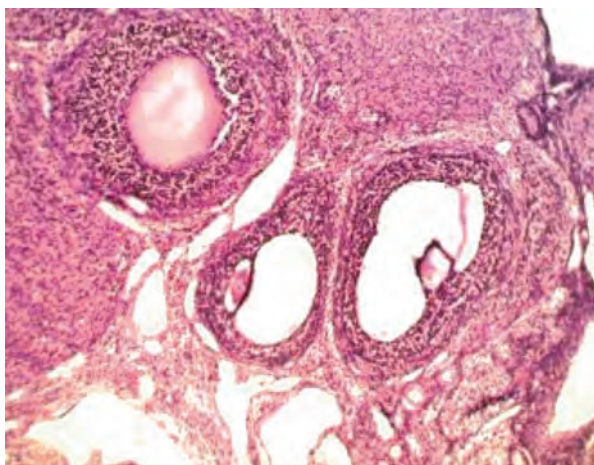


Рис. 1. Яєчник нащадка, народженого від інтактних самиць молодого репродуктивного віку. Видні звичайного виду фолікули різного ступеню розвитку і жовті тіла тічки. Забарв. гематоксилін-еозин. x100

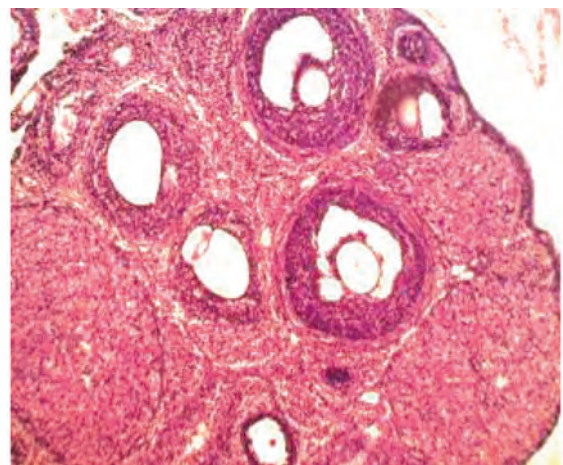


Рис. 2. Яєчник нащадка, народженого від інтактних самиць зрілого репродуктивного віку. Видні звичайного виду фолікули різного ступеню розвитку і жовті тіла тічки. Забарв. гематоксилін-еозин. x100

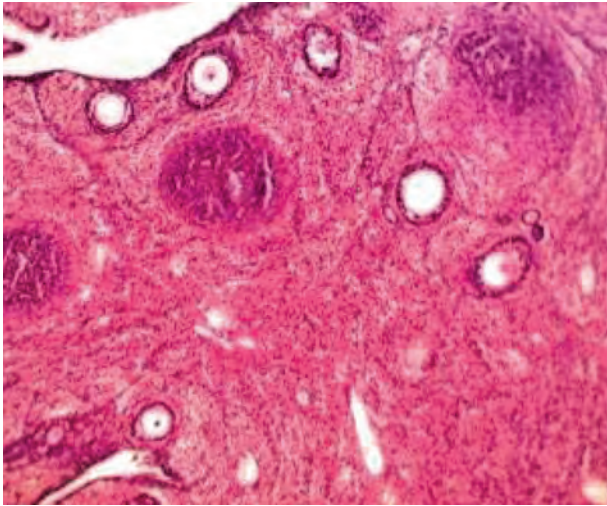


Рис. 3. Яєчник нащадка, народженого від самиць з ФПН молодого репродуктивного віку. Візуальне зменшення фолікулів зрілих і жовтих тіл. Забарв. гематоксилін-еозин. x100

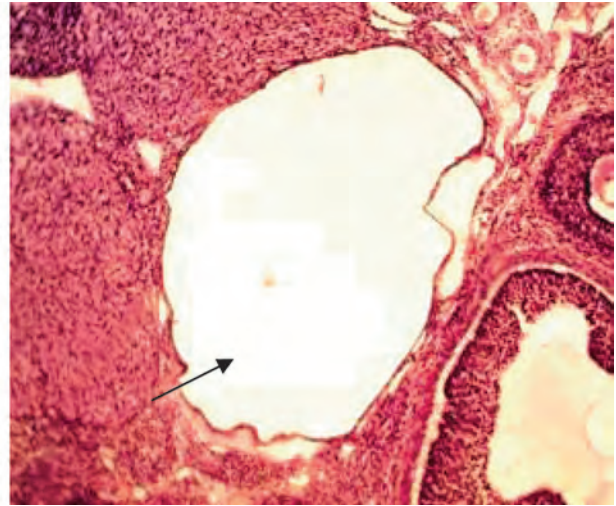


Рис. 4. Яєчник нащадка, народженого від самиць з ФПН зрілого репродуктивного віку. Кистозноподібний фолікул (стрілка). Забарв. гематоксилін-еозин. x100

Візуально наявність у мікропрепаратах жовтих тіл тічки була навіть збільшена (**рис. 6**).

У яєчниках статевозрілих нащадків від молодих самиць, які на тлі ФПН отримували препарат порівняння «Дипіридамо́л», візуально коливалася як оптична щільність фолікулів, так і перевага одних фолікулів перед іншими за ступенем зрілості (у різних нащадків у межах групи), у всіх відмічалася відносно невелика кількість жовтих тіл, підвищення фолікулів у стані атрезії порівняно з інтактним контролем (**рис. 7**).

У всіх нащадків народжених від репродуктивно зрілих самиць, на тлі ФПН які отримували

«Дипіридамо́л», у яєчниках домінували фолікули вторинні ранні, а вторинних зрілих та третинних було візуально недостатньо, як і жовтих тіл тічки. Значна частина різних фолікулів зазнавала атрезії (**рис. 8**).

Таким чином, оглядова мікроскопія яєчників щурів репродуктивного віку, народжених від молодих і репродуктивно зрілих самиць, з ФПН, і, які отримували на тлі її ФК чи «Дипіридамо́л», не виявила грубих патологічних перебудов у гістологічній структурі яєчників. Візуально було помічено коливання оптичної щільності фолікулів, наявність певного дисбалансу між фолікулами різного ступеню

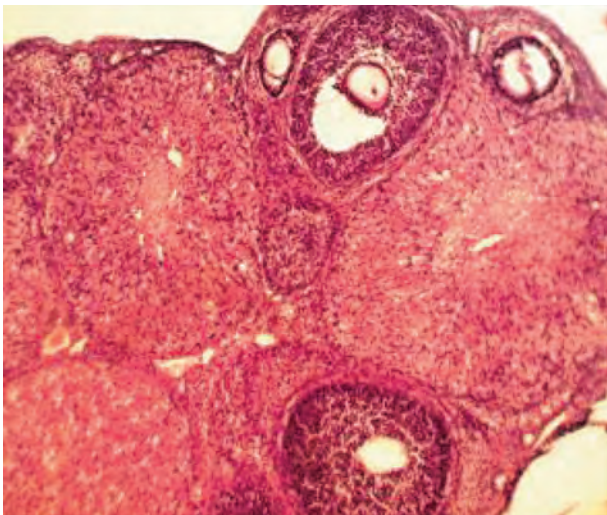


Рис. 5. Яєчник нащадка, народженого від самиць з ФПН + ФК молодого репродуктивного віку. Перевага фолікулів вторинних пізніх і третинних зрілих; значна кількість жовтих тіл тічки. Забарв. гематоксилін-еозин. x100

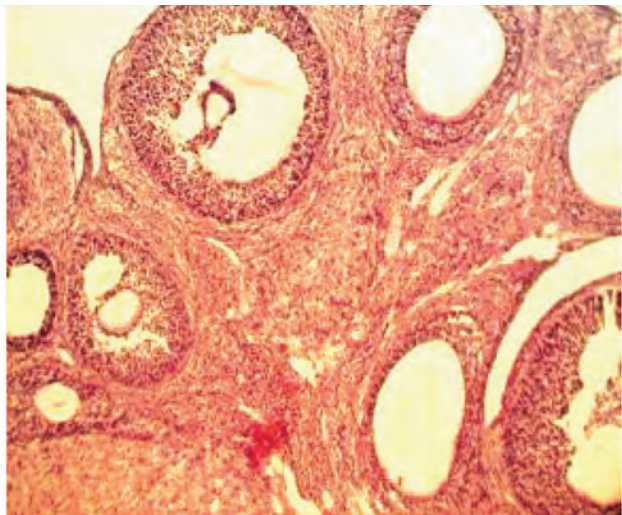


Рис. 6. Яєчник нащадка, народженого від самиць з ФПН + ФК зрілого репродуктивного віку. Візуальна перевага фолікулів вторинних пізніх і третинних зрілих; численні жовті тіла тічки. Забарв. гематоксилін-еозин. x100

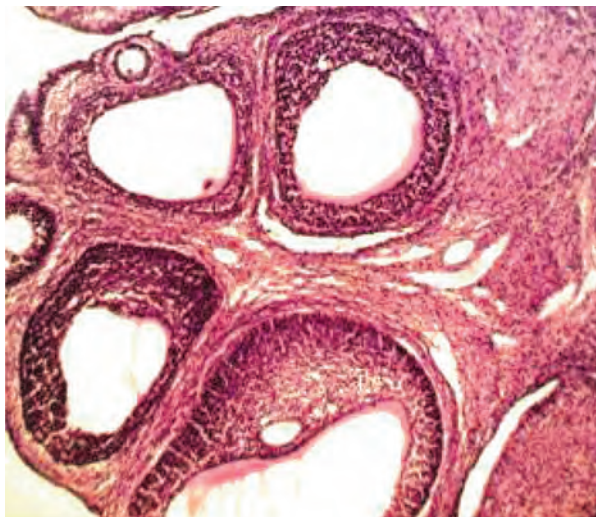


Рис. 7. Яєчник нащадка, народженого від самиць з ФПН + «Дипіридамо́л» молодого віку. Більша оптична щільність фолікулів, перевага вторинних і третинних фолікулів. Жовті тіла тічки нечисленні. Забарв. гематоксилін-еозин. x100

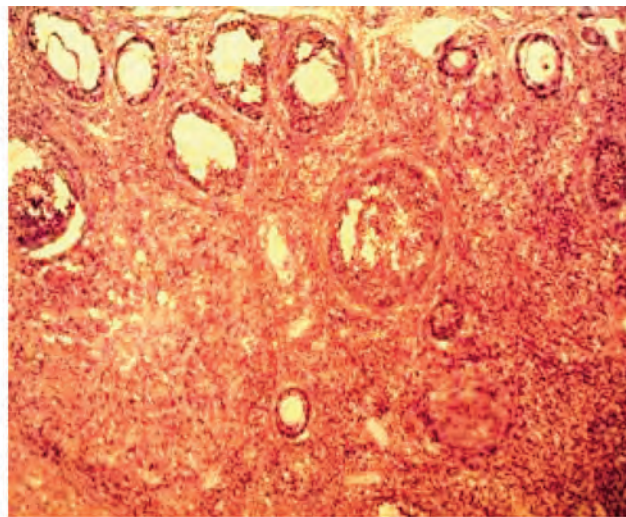


Рис. 8. Яєчник нащадка, народженого від самиць з ФПН + «Дипіридамо́л» зрілого репродуктивного віку. Абсолютне домінування фолікулів вторинних ранніх, збільшення атретичних фолікулів. Забарв. гематоксилін-еозин. x100

зрілості у яєчниках контрольних та дослідних нащадків. Для отримання більш точних результатів дослідження динаміки визрівання фолікулів в яєчниках нащадків репродуктивного віку був проведений кількісний аналіз структурно-функціональних елементів їх яєчників.

Як видно з поданих у **таблиці** даних у яєчниках щурів репродуктивного віку, нащадків інтактних молодих та репродуктивно зрілих самиць щурів всі кількісні показники, що характеризують структурно-функціональні елементи не виходять за рамки фізіологічної норми для даного виду тварин. ФПН у молодих або репродуктивно зрілих самиць щурів, викликає у їх нащадків репродуктивного віку, ознаки пригнічення визрівання ооцитів, зменшення резерву оогенезу (**таблиця**).

Так, іншими дослідженнями також було показано зменшення кількості фолікулів у яєчнику нащадків народжених від матерів з ФПН. Експериментальна ФПН була індукована різними моделями порушення фетоплацентарного комплексу, такими як обмежене харчування матері [19], запалення [20], перев'язування маткових артерій [21]. Іншими авторами була показана різниця у кількості фолікулів у різному перипубертатному віці. Так, на 20 день постнатального життя було виявлено зменшену кількість примордіальних фолікулів у щурів народжених від матерів з ФПН, а вже на 40 день життя різниці не виявили, це може свідчити про те, що довгостроковий оваріальний резерв не було порушено і в кінці кінців фертильність зберігається [22]. Зазвичай нащадки матерів з ФПН народжуються з затримкою внутрішньоутробного розвитку,

це в свою чергу пов'язують з подальшими захворюваннями у постнатальному житті. Зменшення числа примордіальних фолікулів було також виявлено в яєчниках плодів людини, які були народжені з затримкою внутрішньоутробного розвитку, що, в свою чергу, може призвести до зниження фертильності. Незважаючи на те, що деякі дослідження вказують на те, що негативні явища у періоді внутрішньоутробного розвитку плода можуть викликати передчасну недостатність яєчників у жінок, дані в цьому відношенні залишаються ще суперечливими [23].

При лікуванні ФПН враховують тільки народження здорової дитини та збереження задовільного стану матері, але на довгострокові події ніхто не звертає увагу. У нашому дослідженні ми хотіли виявити яким чином впливає добре відомий препарат лікування ФПН – «Дипіридамо́л», та в комплексі, у вигляді створеною нами нової ФК на репродуктивну систему, а саме гістоструктуру яєчників.

Введення «Дипіридамо́л» справляє дещо менш виразний позитивний вплив на динаміку визрівання ооцитів у яєчниках статевозрілих нащадків репродуктивно молодих та репродуктивно зрілих самиць матерів з ФПН (**таблиця**). Застосування ФК вагітними матерями різного віку у нащадків щурів статевозрілого віку призвело, в значній мірі, до корекції порушення динаміки визрівання фолікулів. Введення композиції активує у нащадків підвищення резерву фолікулогенезу, сприяє зниженню процесів атрезії фолікулів, наслідком чого більша кількість фолікулів розвивається і досягає овуляції, що підтверджено більшою чисельністю, ніж у нащадків

Таблиця – Склад структурно-функціональних елементів яєчників шурів репродуктивного віку, нащадків молодих та репродуктивно зрілих самиць

Група нащадків n = 7	Статистики	Примордіальні фолікули	Фолікули з 2-ма і більше гранульозними клітинами	Зрілі фолікули	Фолікули у стані атрезії та атретичні тіла	Жовті тіла
Від репродуктивно зрілих самиць						
I Інтактні	Me [Q ₁ -Q ₃]	480,0 [460,0-480,0]	70,0 [65,0-85,0]	5,0 [0-5,0]	1390,0 [1380,0-1435,0]	13,0 [12,0-14,0]
II ФПН	Me [Q ₁ -Q ₃] P _{I-II}	450,0 [450,0-450,0] –	60,0 [60,0-65,0] < 0,05	0 [0,0-5,0] –	1475,0 [1470,0-1565,0] < 0,05	10,0 [9,0-10,0] < 0,05
III ФПН + ФК	Me [Q ₁ -Q ₃] P _{I-III} P _{II-III}	490,0 [480,0-490,0] – –	65,0 [50,0-70,0] < 0,05 –	10,0 [5,0-10,0] – –	1200,0 [1195,0-1200,0] < 0,05 < 0,05	14,0 [13,0-14,0] – < 0,05
IV ФПН + Дип.	Me [Q ₁ -Q ₃] P _{I-IV} P _{II-IV} P _{III-IV}	460,0 [440,0-480,0] – – –	50,0 [50,0-60,0] < 0,05 – –	5,0 [0-5,0] – – –	1495,0 [1465,0-1510,0] < 0,05 – < 0,05	6,0 [5,0-6,0] < 0,05 < 0,05 < 0,05
Від репродуктивно молодих самиць						
V Інтактні	Me [Q ₁ -Q ₃]	480,0 [470,0-490,0]	60,0 [55,0-75,0]	5,0 [5,0-5,0]	1270,0 [1250,0-1350,0]	12,0 [11,0-12,0]
VI ФПН	Me [Q ₁ -Q ₃] P _{V-VI}	400,0 [390,0-430,0] < 0,05	45,0 [45,0-50,0] –	0 [0-5,0] –	1435,0 [1420,0-1445,0] < 0,05	7,0 [7,0-7,0] < 0,05
VII ФПН + ФК	Me [Q ₁ -Q ₃] P _{VI-VII}	480,0 [480,0-480,0] < 0,05	60,0 [50,0-60,0] –	10,0 [5,0-10,0] –	1200,0 [1185,0-1250,0] < 0,05	12,0 [11,0-12,0] < 0,05
VIII ФПН + Дип.	Me [Q ₁ -Q ₃] P _{V-VIII} P _{VI-VIII} P _{VII-VIII}	450,0 [450,0-460,0] – < 0,05 –	55,0 [40,0-55,0] – – –	5,0 [5,0-5,0] – – –	1265,0 [1195,0-1330,0] – < 0,05 –	8,0 [8,0-8,0] < 0,05 – < 0,05

Примітки: n – кількість тварин у групі; Me – медіана; Q₁ – перший квартиль; Q₃ – третій квартиль; P – статистична значущість відмінностей між групами за критерієм Ньюмена – Кейлса.

групи з ФПН, жовтих тіл тічки. Відновлюється практично до інтактного рівня і співвідношення окремих структурних елементів відносно загальної кількості генеративних форм.

Таким чином, можна стверджувати, що «Дипіридамо́л» дещо відновлює кількість визрівання ооцитів, але в комплексі з активними речовинами які знаходяться у ФК призводить до активації фолікулогенезу в межах інтактної групи.

Висновки. ФПН матерів різного віку негативно впливає на стан яєчників нащадків шурів. А саме, спостерігали зменшення жовтих тіл і кількості фолікулів різного ступеню стиглості, зменшення пулу примордіальних фолікулів, інтенсифікацію процесу атрезії фолікулів – тобто зміни нормальної динаміки визрівання фолікулів.

При застосуванні фармацевтичної композиції у вагітних шурів різного віку спостерігали активацію резерву фолікулогенезу, на тлі зниження атрезії фолікулів, наслідком чого більша кількість фолікулів розвивалась і досягала овуляції.

Препарат порівняння «Дипіридамо́л» виявляв менш виразний вплив на оогенез нащадків, а саме, у яєчниках домінували фолікули вторинні ранні, а вторинних зрілих та третинних було візуально недостатньо, як і жовтих тіл тічки.

Перспективи подальших досліджень. У подальших дослідженнях планується вивчення впливу фетоплацентарної недостатності на репродуктивну функцію нащадків обох статей від матерів різного віку.

References

1. Naselennya Ukraine [Population of Ukraine]. Available from: http://database.ukrcensus.gov.ua/PXWEB2007/ukr/publ_new1/2019/publ2019.asp [Ukrainian]
2. Loomans EM, van Dijk AE, Vrijkotte TG, van Eijsden M, Stronks K, Gemke RJ, et al. Psychosocial stress during pregnancy is related to adverse birth outcomes: results from a large multi_ethnic community based birth cohort. *European Journal of Public Health*. 2013; 23(3): 485-91.
3. Figueras F, Gratacos E. An integrated approach to fetal growth restriction. *Best Pract Res Clin Obstet Gynaecol*. 2017 Jan; 38(3): 48-58.
4. Seliukova NYu, Misyura KV. Osoblyvosti endokrynnoi funktsiyi platsenty samyts riznogo viku z fetoplatcentarnoyu nedostatnostyu [Features of the endocrine function of the placenta in females of different ages with placental insufficiency]. *Problemy endokrynnoi patologiyi*. 2019; 4: 130-42. [Ukrainian]
5. Yakovleva EA, Demyna OV, Babadzhyanyan EN, Yakovenko EA. Platsentarna dysfunktsiya [Placental dysfunction]. *Mizhnar med zhurn*. 2017; 2: 47-51. [Ukrainian]
6. Bekmukhambetov Y, Mamyrbayev A, Dzharkegov T, Kravtsova N, Utesheva Z, Tusupkaliev A, et al. Metabolic and immunologic aspects of fetoplacental insufficiency. *Am J Reprod Immunol*. 2016 Oct; 76(4): 299-306. doi: 10.1111/aji.12544
7. Burton GJ, Jauniaux E. Pathophysiology of placental-derived fetal growth restriction. *Am J Obstet Gynecol*. 2018 Feb; 218(2S): S745-S761.
8. Makarov OV, Volkova EV, Lysyuk EYu, Kopylova YuV. Fetoplatcentarnyy angyogenez u beremennykh s platsentarnoyu nedostatnostyu [Fetoplacental angiogenesis in pregnant women with placental insufficiency]. *Akusherstvo Gynekologiya Reproduktsiya*. 2013; 7(3): 13-9. [Russian]
9. Stryzhakov AH, Tymokhyna TF, Baev OR. Fetoplatcentarnaya nedostatnost: patogenez, dyagnostyka y lechenye [Fetoplacental insufficiency: pathogenesis, diagnosis and treatment]. *Voprosy gynecologyy, akusherstva y perynatologyy*. 2010; 2: 53-64. [Russian]
10. Gao K, Jiang Z, Lin Y, Zheng C, Zhou G, Chen F, et al. Dietary L-arginine supplementation enhances placental growth and reproductive performance in sows. *Amino Acids*. 2012; 42(6): 2207-14. PMID: 21691753. DOI: 10.1007/s00726-011-0960-9
11. Labenska IB. Burshtynova kyslota – potentsiynyy farmakofor pry modelyuvanni novykh bioregulyatoriv na osnovi azotovmisnykh heterotsykliv [Succinic acid is a potential pharmacophore in the modeling of new bioregulators based on nitrogen-containing heterocycles]. *Farmakologiya ta likarska toksykologiya*. 2016; 48(2): 3-14. [Ukrainian]
12. Yakovlyeva LV, Zaychenko GV, Tsykpin AG. *Doklinichne vyvchennya likarskykh zasobiv, pryznachenykh dlya likuvannya platsentarnoyi dysfunktsiyi: metod rekomendatsiyi* [Preclinical study of drugs for the treatment of placental dysfunction: guidelines]. Kyiv: DFTs MOZ Ukraine; 2009. [Ukrainian]
13. Merkulov GA. *Kurs patologogystologicheskoy tekhniky* [Course of histological technology]. M: Medytsyna; 1969. 424 s. [Russian]
14. Khabryev RU. *Rukovodstvo po eksperimentalnomu (doklynnychemu) yzuchenyyu novykh farmakologicheskyykh veshchestv* [Guidelines for the experimental (preclinical) study of new pharmacological substances]. M: Medytsyna; 2005. 832 s. [Russian]
15. Verhovna Rada Ukrainy. Jevropejs'ka konvencija pro zahyst hrebetnyh tvaryn, shho vykorystovujut'sja dlja doslidnych'kyh abo inshyh naukovykh cilej [European Convention for the protection of vertebrate animals used for research and other scientific purposes]. 18.03.1986. Available from: <http://zakon4.rada.gov.ua/laws/main?find=1&sp=i&user=c393&text=%F2%E2%E0> [Ukrainian]
16. Nakaz № 1287 vid 19.11.2012. Polozhennja pro Komitet z pytan etyky (bioetyky) [Regulations on the Ethics Committee (Bioethics)]. Available from: <http://www.mon.gov.ua/ua/activity/63/64/normativno-pravova-baza/> [Ukrainian]
17. Khoroshykh NV. Vlyyanye pyshchevoy depyvatsyy na yaichnyky krysy [The effect of food deprivation on the ovaries of rats]. *Vesnyk novykh medytsynskyykh tekhnologyy*. 2011; XVIII(2): 505-7. [Russian]
18. Zaporozhan VM, Tsegelsky MR, Rozhkovska NM. *Akusherstvo i ginekologiya* [Obstetrics and gynecology]. Pidruchnyk. Vol 2. Odesa: Odes derzh med un-t; 2005. 420 s. [Ukrainian]
19. Bernal AB, Vickers MH, Hampton MB, Poynton RA, Sloboda DM. Maternal undernutrition significantly impacts ovarian follicle number and increases ovarian oxidative stress in adult rat offspring. *PLoS One*. 2010; 5(12): e15558. doi: 10.1371/journal.pone.0015558
20. Shalom-Paz E, Weill S, Ginzberg Y, Khatib N, Anabusi S, Klorin G, et al. IUGR induced by maternal chronic inflammation: long-term effect on offspring's ovaries in rat model—a preliminary report. *J Endocrinol Investig*. 2017; 40(10): 1125-31. doi: 10.1007/s40618-017-0681-3
21. Engelbregt MJ, van Weissenbruch MM, Popp-Snijders C, Delemarre-van de Waal HA. Delayed first cycle in intrauterine growth-retarded and postnatally undernourished female rats: follicular growth and ovulation after stimulation with pregnant mare serum gonadotropin at first cycle. *J Endocrinol*. 2002; 173(2): 297–304. doi: 10.1677/joe.0.1730297
22. Pampanini V, Jahnukainen K, Sahlin L, Germani D, Puglianiello A, Cianfarani S, et al. Impact of uteroplacental insufficiency on ovarian follicular pool in the rat. *Reprod Biol Endocrinol*. 2019; 17(1): 10. doi: 10.1186/s12958-019-0453-3

23. Verkauskiene R, Verkauskiene R, Petraitiene I. Puberty in Children Born Small for Gestational Age. *Horm Res Paediatr*. 2013; 80: 69-77. doi: 10.1159/000353759

УДК 591.465.12:618.29;615.256.54

**СОСТОЯНИЕ ГИСТОСТРУКТУРЫ ЯИЧНИКОВ
ПОЛОВОЗРЕЛЫХ ПОТОМКОВ КРЫС РОЖДЕННЫЕ
ОТ МАТЕРЕЙ С ФЕТОПЛАЦЕНТАРНОЙ НЕДОСТАТОЧНОСТЬЮ**

**Селюкова Н. Ю., Ларьяновская Ю. Б., Волохов И. В.,
Стороженко Г. В., Кошечая Е. Ю.**

Резюме. На сегодняшний день не известно, как влияет фетоплацентарная недостаточность на состояние репродуктивной системы взрослых самок крыс, родившихся от матерей с осложнённой беременностью.

Цель – исследовать гистологическую структуру яичников половозрелых потомков крыс, рожденных от самок разного возраста с фетоплацентарной недостаточностью, и сравнить корректирующее влияние фармацевтической композиции на яичники потомков. К исследованию привлекали здоровых половозрелых самок крыс популяции Вистар, молодого (3-4 месяца) и зрелого (8-10 месяцев) репродуктивного возраста. Для получения потомков было сформировано 8 групп по 7 беременных самок: гр. 1 и 2 – интактные, двух возрастных групп; гр. 3 и 4 – самки с экспериментальной фетоплацентарной недостаточностью молодого и зрелого репродуктивного возраста; гр. 5 и 6 – молодые и зрелые животные с экспериментальной фетоплацентарной недостаточностью с добавлением к пище фармацевтической композиции с 11 до 19 день беременности, гр. 7 и 8 – молодые и зрелые животные с экспериментальной фетоплацентарной недостаточностью, которым добавляли в еду препарата сравнения – «Дипиридамола». Моделирование фетоплацентарной недостаточности проводили путем ежедневного подкожного введения самкам с 12-го по 18-й день беременности 50% масляного раствора тетрахлорметана в дозе 2 мл/кг массы тела. Для гистологического исследования брали по одному яичнику от животного. Яичники фиксировали в 10% растворе формалина, проводили по спиртам возрастающей крепости, заливали в парафин. Срезы окрашивали гематоксилином и эозином. С каждого яичника делали серийные срезы по типу топографических. Оценивали гистологическую структуру органа и определяли количественный состав структурно-функциональных элементов в нем.

Фетоплацентарная недостаточность матерей разного возраста отрицательно влияет на состояние яичников потомков крыс. В частности, наблюдали уменьшение жёлтых тел и количества фолликулов разной степени зрелости, уменьшение пула примордиальных фолликулов, интенсификацию процесса атрезии фолликулов, то есть изменения нормальной динамики созревания фолликулов. При применении фармацевтической композиции у беременных крыс разного возраста наблюдали активацию резерва фолликулогенеза, на фоне снижения атрезии фолликулов, следствием чего большее количество фолликулов развивалась и достигала овуляции. Препарат сравнения «Дипиридамол» проявлял менее выраженное влияние на оогенез потомков.

Ключевые слова: гистоструктура яичника, потомки, фетоплацентарная недостаточность, возраст матерей, фармацевтическая композиция, дипиридамол.

UDC 591.465.12:618.29;615.256.54

**Histological Condition of the Ovaries of Sexually Mature Offspring
of Rats born from Mothers with Fetoplacental Insufficiency**

Seliukova N., Laryanovskaya Yu., Volokhov I., Storozhenko G., Koshova O.

Abstract. The fetoplacental insufficiency affects the condition and functioning of the reproductive system of adult female rats born from mothers with complicated pregnancy.

The purpose of the work was to study the histological condition of ovaries of adult matured offspring of rats born from females of different ages with fetoplacental insufficiency, and to compare with the corrective effect of the pharmaceutical composition.

Material and methods. The healthy, Vistar mature females of young (3-4 months) and mature (8-10 months) reproductive age with normal four-to five days estrus cycles were used for offspring obtaining. The presence of the sperm cells in morning vaginal swabs was considered to be the first day of pregnancy. We formed 8 groups with 7 pregnant females in each: Groups I and II had intact animals of young and mature reproductive age; Groups III and IV had females with experimental fetoplacental insufficiency of young and mature reproductive

age; Groups V and VI included young and mature animals with experimental fetoplacental insufficiency treated by pharmaceutical composition which contained nontoxic active pharmaceutical ingredients of fetoplacental insufficiency basic therapeutic group – amino acid (L-arginine), dicarbonic acid (succinic acid), vitamins (folic acid) and vasoactive drug (dipyridamole). Experimental animals received treatment from 11 to 19 day of pregnancy. Groups VII and VIII included young and mature animals with experimental fetoplacental insufficiency treated by drug of comparison – dipyridamole. The modeling of fetoplacental insufficiency was carried out by daily subcutaneous introduction of 50% tetrachlormethane oil solution in dose of 2 ml/kg of body weight from 12 to 18 day of pregnancy. One ovary per animal was taken for histological examination. The ovaries were completely fixed in 10% formalin solution, spent on alcohols of increasing strength, poured into paraffin. The sections were stained with hematoxylin and eosin. We made serial sections from each ovary by type of topographic. The histological structure of the organ was evaluated and the quantitative composition of the structural and functional elements in it was determined.

Results and discussion. Fetoplacental insufficiency of mothers of different ages adversely affected the ovaries of the offspring of rats. Namely, there was a decrease in yellow bodies and the number of follicles of varying degrees of maturity, a decrease in the pool of primordial follicles, an intensification of the process of follicular atresia, that is, changes in the normal dynamics of follicle maturation.

Conclusion. We observed the activation of the reserve of folliculogenesis on the backdrop of decreased atresia of the follicles when we used the pharmaceutical composition in pregnant rats of different ages. As a result, more follicles developed and reached ovulation. Comparison drug "Dipyridamole" had a less pronounced effect on the oogenesis of offspring.

Keywords: ovarian histostructure, offspring, fetoplacental insufficiency, maternal age, pharmaceutical composition, dipyridamole.

The authors of this study confirm that the research and publication of the results were not associated with any conflicts regarding commercial or financial relations, relations with organizations and/or individuals who may have been related to the study, and interrelations of coauthors of the article.

Стаття надійшла 09.04.2020 р.

Рекомендована до друку на засіданні редакційної колегії після рецензування