

УДК 615.015:615.454.122

Я.О. Бутко, Ю.Б. Лар'яновська

Національний фармацевтичний університет

ВПЛИВ КРЕМУ «МОМЕТАЗОН З КЕРАМІДАМИ» НА МОРФОСТРУКТУРУ ШКІРИ ПРИ АЛЕРГІЧНОМУ ДЕРМАТИТІ

Нині в лікуванні дерматозів приділяється велика увага стану проліферації шкіри та відновленню її бар'єрної функції, тому обґрунтованим є застосування засобів, які стимулюють проліферацію та відновлюють структуру шкіри, зокрема керамідів. У статті наведено результати вивчення морфоструктури шкіри під впливом крему «Мометазон з керамідами» в умовах алергічного контактного дерматиту. Встановлено, що крем «Мометазон з керамідами» пригнічує розвиток запальної реакції у дермі, запобігає деструкції тканин та обмежує ділянку пошкодження у шкірі, прискорює проліферацію епітелію та відновлює структуру шкіряного покриву. За виразністю лікувальної дії цей крем перевищує лікувальну дію крему «Елоком». Отже, введення керамідів до складу крему з мометазоном фууроат сприяє нормалізації структури шкіри, що робить доцільним їх застосування в лікуванні алергічних дерматитів.

Ключові слова: мометазон, кераміди, морфоструктура шкіри, дерматит.

ВСТУП

Високий рівень захворюваності на дерматити серед населення України, збільшення чисельності тяжких клінічних форм, а також скорочення терміну ремісій та низький показник одужання створюють проблему лікування дерматитів, яка є однією з найактуальніших в сучасній дерматології [3].

Місцеві глюкокортикостероїди (ГКС) є препаратами першої лінії для лікування алергічних дерматитів, оскільки впливають на різні ланки патогенезу захворювання, так як володіють протизапальною, імуносупресивною, протисвербіжною, судинозвужуючою та антипроліферативною дією [1, 8, 9]. Однак, не зважаючи на високу ефективність ГКС при тривалому застосуванні, є небезпека прояву їх місцевих побічних ефектів: розвиток атрофії шкіри внаслідок пригнічення синтезу колагену і затримки проліферації фібробластів, а також формування телеангіекстазій, гіпер- і гіпопигментації шкіри, порушення бар'єрної функції шкіри та приєднання інфекції [1, 10].

Тому актуальною є розробка препаратів для місцевої терапії з ГКС, при використанні яких місцеві побічні ефекти зводяться до мінімуму (зокрема, з мометазоном фууроат) або усуваються

за рахунок комбінації з іншими речовинами, які стимулюють проліферативні процеси в шкірі, наприклад, кераміди, вживання яких доцільно при станах з порушенням бар'єрної функції шкіри, а також проліферації і диференціації клітин [5, 7].

Метою даної роботи стало морфологічне вивчення стану шкіри у щурів при лікуванні кремом «Мометазон з керамідами» в умовах алергічного контактного дерматиту (АКД).

МАТЕРІАЛИ ТА МЕТОДИ

Об'єктом дослідження була шкіра тварин після лікування кремом «Мометазон з керамідами» (крем розроблений в ДНЦЛЗ під керівництвом проф. Ляпунова М.О.), а препаратом порівняння – широко відомий засіб з доведеною ефективністю – крем «Елоком» (діюча речовина – мометазону фууроат, виробник «Шеринг Плау», Бельгія).

В досліді було використано 24 щури, які були поділені на: 1 група – інтактна, 2 група – позитивний контроль (контрольна патологія), 3 та 4 групи – щури, яких лікували кремами «Елоком» та «Мометазон з керамідами». Для розвитку АКД тварин сенсibilізували 5 % спиртовим розчином 2,4-динітрохлорбензолу (ДНХБ) за методом П.М. Залкан [2]. ДНХБ наносили двократно на депільовану шкіру розміром 3х3 см. На 3-й день після сенсibilізації починали лікування.

Креми наносили тонким шаром 1 раз на добу. Після 7-го дня лікування тварин виводили з досліду та весь тканинний матеріал (зразки шкіри) фіксували в 10 % розчині формаліну для проведення морфологічних досліджень. Потім зразки шкіри заливали у целоїдин-парафін та зрізи фарбували гематоксиліном та еозином (1) [4, 6]. Огляд мікропрепаратів проводили під мікроскопом Micros400 (Австрія). Мікрофотографування мікроскопічних зображень здійснювали цифровим фотоапаратом Nikon Col Pix 4500. Фотознімки обробляли на комп'ютері Pentium 2,4GHz за допомогою програми Nikon View 5.

РЕЗУЛЬТАТИ ТА ЇХ ОБГОВОРЕННЯ

Як показали проведені дослідження у інтактних щурів епідерміс добре розвинутий, складається з 3-5 рядів клітин. В ньому диференціюються: один ряд базальних клітин, 1-3 ряди шипуватих клітин, один, рідко два ряди, зернистих клітин та роговий шар, який складається з розпушених рогових пластинок. Дерма широка з компактними жмутками колагенових волокон, нечисленними тонкостінними кровоносними судинами. Клітинна насиченість дерми (лімфоїдні клітини, фібробласти) помірна. Епідермальна межа чітка. Волоссяні фолікули численні, зрізані як у подовженому, так і поперечному січенні (рис. 1а).

На 7-й день після нанесення розв'язувальної дози ДНХБ у всіх щурів з групи контрольної патології знайдені розповсюджені пошкодження шкіряного покриву. На таких ділянках епідерміс деформований, часто має вигляд аморфної маси, що густо інфільтрована клітинним детритом, макрофагами. У сосочковому шарі дерми колагенові волокна гомогенізовані, потужно еозинофільні, епітеліальні клітини волоссяних

фолікулів та піхв знаходяться у стані некрозу. Всі ці структурно змінені тканини утворюють грубу суцільну кірку, яка тісно спаяна з підлеглим сітчастим шаром дерми. Місцями між кіркою та збереженою частиною дерми видно демаркаційний вал (рис. 1б). Доволі часто кірка виходить далеко за межі пошкодження і прикриває (щільно або частково відшаровуючись) дещо потовщений пласт епітелію, в якому видні нерізко виразний спонгіоз (міжклітинний набряк у шипуватому шарі), вакуольна дистрофія епідермоцитів. Епітелій волоссяних фолікулів проліферує. У дермі колагеновий матрикс набряклий, навколо деяких волоссяних фолікулів та кровоносних судин видні помірні поліморфноклітинні інфільтрати (рис. 1в). Скоріш за все на цих ділянках на момент досліду відбулася регенерація пошкодженого при первинній-контактній реакції з алергеном кожного покриву.

На ділянках шкіри, які вільні від кірки, епітеліальний пласт часто гіпертрофовано, видно паракератоз (неповна кератонізація, поява клітин з ядрами у роговому шарі), акантоз (розростання епідермальних виростів у власно шкіру), більш виразний спонгіоз. В дермі спостерігали інфільтрати з гістіоцитів, лімфоцитів, макрофагів, плазматичних клітин (рис. 2а). Запальна клітинна інфільтрація спостерігалася часто і навколо волоссяних фолікулів та поєднаних з ними сальних залоз і у підшкірній клітковині. У капілярах сітчастого шару дерми простежено потовщення стінки за рахунок гіпертрофії та гіперплазії ендотелію та перикапілярних клітин, просвіт капілярів звужено (рис. 2 б,в). Ця морфологічна картина відповідає картині АКД (рис. 2).

При лікуванні кремом «Мометазон з керамідами» покращувався стан шкіри у 83,33 % щурів. При цьому у 33,3 % з цих тварин мор-

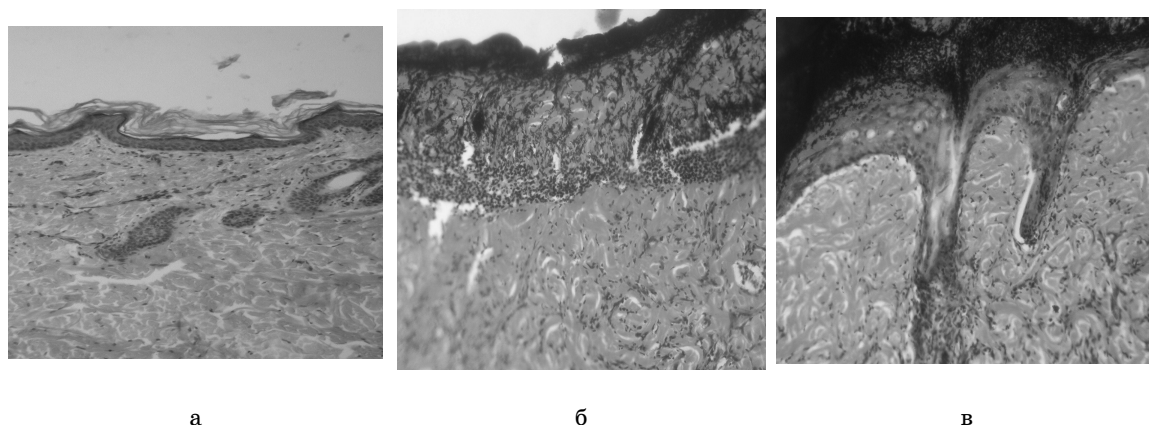


Рис. 1 – шкіра інтактних щурів (а). Шкіра щурів з групи позитивного контролю: – б – епідерміс та сосочковий шар дерми некротизовано, демаркаційний вал на межі з сітчастим шаром дерми; в – під кіркою регенований епідерміс потовщено, в ньому видні ознаки не різко виразного спонгіозу, волокна дерми набряклі. Гематоксилін-еозин. $\times 100$.




Рис. 2. Шкіра щурів з групи позитивного контролю: а – гіпертрофія епідермісу, акантоз, запальна реакція у дермі; б – запальний інфільтрат біля волосяного фолікула з руйнуванням стінки; в – звуження просвіту капіляра, проліферація ендотелію, запальна реакція у підшкірній клітковині. Гематоксилін-еозин. $\times 100$

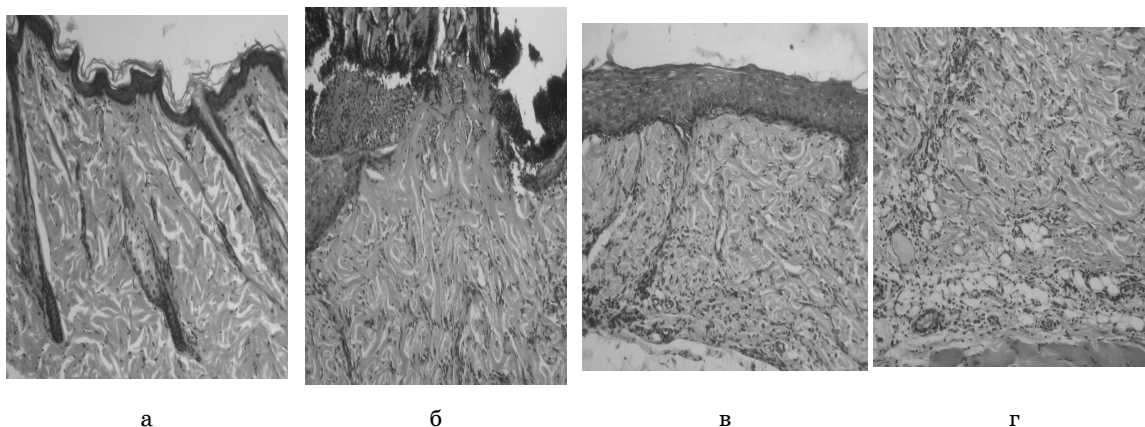


Рис 3. Шкіра щурів, яких лікували кремом «Мометазон з керамідами»: а – відсутність ознак алергічного дерматиту; б – обмежена ділянка пошкодження, відсутність запальної клітинної реакції у дермі, стан капілярів відповідає нормі; в – зменшення товщини епідермісу, відсутність ознак акантозу, видні вакуольна дистрофія епідермоцитів, спонгіоз; г – у дермі стан частини капілярів наближено до норми, запальна реакція перикапілярно та у підшкірній клітковині знижена. Гематоксилін-еозин. $\times 100$.

фологічні ознаки АКД були відсутні (рис. 3а). У інших 50 % щурів спостерігали (здебільше) невеликі, обмежені як за глибиною, так і вздовж місця пошкодження, прикриті кіркою, що доволі легко відшаровувалася. У цих зонах простежені явні ознаки прискорення регенерації епітелію (виразна як крайова епітелізація, так і з епітелію збережених волосяних фолікулів). В дермі під дефектом значно зменшена або відсутня запальна клітинна реакція, стан стінок та розмір просвіту більшості кровоносних капілярів відповідав нормі (рис. 3б). Розповсюдження кірки за межі зон пошкодження помітно скорочено. Кірка часто секвестрована, а на значних ділянках поверхня шкіри чиста. Товщина епітеліального пласта виразно зменшена відносно контрольної патології, ознак акантозу не виявлено. Інколи мав місце помірний спонгіоз та вакуольна дистрофія епідермоцитів. У дермі

стан колагенового матриксу, капілярної мережі, волосяних фолікулів наближено до норми, запальна реакція відсутня або значно знижена (рис. 3г). Лише у одного щура (16,7 %), якого лікували кремом «Мометазон з керамідами», стан шкіри мало чим відрізнявся від такого у щурів з контролю.

Позитивну динаміку морфологічних змін спостерігали у стані шкіри щурів і після лікування кремом «Елоком». У 80 % тварин пошкодження шкіри мали дрібно- та середньовогнищевий характер та поступалися за чисельністю на дослідженій ділянці контрольній патології. У зонах пошкодження більш виразнішими були ознаки регенерації епітелію (в основному з епітелію збережених волосяних фолікулів). Значно більші ділянки шкіри за межами зон пошкодження були вільні від кірки. Стан частини кровоносних капілярів дерми наближено до

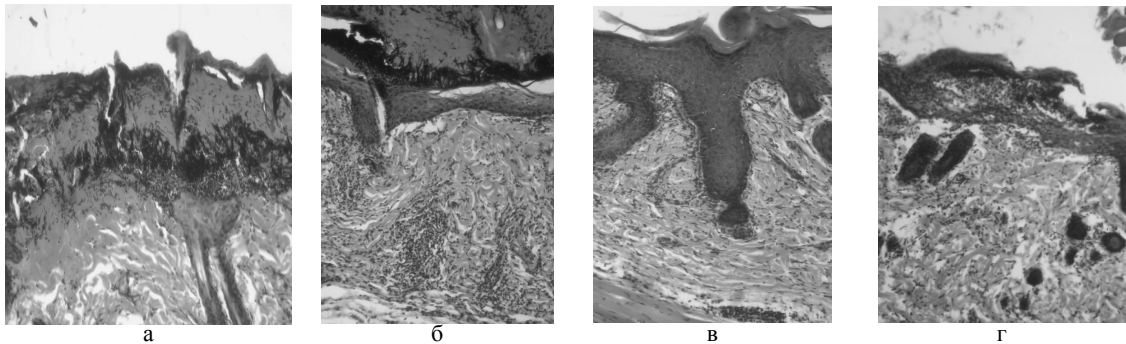


Рис. 4. Шкіра щурів, яких лікували кремом «Елоком»: а – ділянка пошкодження, проліферація епітелію волосяного фолікула; б – кірка на поверхні дещо потовщеного регенованого епітелію, перикапілярні запальні клітинні інфільтрати у дермі, стан капілярів наближено до норми; в – гіпертрофія епітелію, акантоз; г – паракератоз, екзоцитоз та спонгіоз у епідермісу. Гематоксилін-еозин. $\times 100$

нормального. В той же час, у дермі (часто перикапілярно) простежена доволі виразна запальна клітинна реакція. Епітеліальний пласт місцями гіпертрофовано, є акантоз, в одному випадку екзоцитоз (проникнення в епідерміс мононуклеарних клітин), паракератоз та спонгіоз (рис. 4а-г). У 16,7 % тварин пошкодження шкіри були відсутні, але всю поверхню вкривала кірка, що легко відшаровувалася.

Таким чином, на підставі проведених досліджень можна зробити висновки, що після аплікацій ДНХБ у щурів виникає виразне алергічне запалення шкіри. Застосування крему «Мометазон з керамідами» сприяє зниженню інтенсивності розвитку АКД (у 50 % щурів відсутні деструктивні зміни в епідермісі, зона пошкодження обмежена, знижені ексудативні прояви та запальна реакція в дермі, ознаки прискорення епітелію; у 33,3 % щурів морфоструктура шкіри була у нормі). Крем «Елоком» проявив менш виражений позитивний вплив на морфоструктуру шкіри щурів з АКД (у 80 % щурів зменшення проявів альтерації, більші зони пошкодження та помірна запальна реакція у дермі, менш виразніші ознаки проліферації, тварин з нормальною морфоструктурою шкіри не було). Отже, в умовах АКД на нормалізацію стану шкіри у щурів крем «Мометазон з керамідами» проявив більш виражену ефективність у порівнянні з кремом «Елоком».

ВИСНОВКИ

1. Проведено морфологічне дослідження шкіри під впливом лікування крему «Мометазон з керамідами» в умовах АКД, якій викликано ДНХБ.
2. У ході експерименту встановлено, що крем «Мометазон з керамідами» володіє лікувальною дією – перешкоджає розвитку АКД та відновлює

нормальну морфоструктуру шкіри. За виразністю ефекту крем «Мометазон з керамідами» перевищував лікувальну дію крему «Елоком».

3. Додавання керамідів до складу крему з мометазоном фураат є доцільним, так як вони сприяють проліферації та відновленню структури шкіри.

4. Отже, перспективним є подальше фармакологічне вивчення крему «Мометазон з керамідами» з метою створення ефективного та безпечного препарату для лікування алергічного дерматиту.

ПЕРЕЛІК ВИКОРИСТАНИХ ДЖЕРЕЛ ІНФОРМАЦІЇ

1. Белоусова Т.А. Наружные глюкокортикостероидные препараты: критерии выбора с позиции эффективности и безопасности / Т.А. Белоусова, М.В. Горячкина // Вест. дерматол. и венерол. – 2010. – № 6. – С. 93-100.
2. Бунятян Н.Д. Эффективность 5 % альтановой мази при контактном дерматите у крыс / Н.Д. Бунятян, В.В. Березнякова, Т.Ю. Глазкова // Вест. ВГУ. Серия: Химия. Биология. Фармация. – 2004. – № 1. – С. 160-162.
3. Волкославська В.М. Стан захворюваності на дерматозив Україні через 20 років після аварії на ЧАЕС / В.М. Волкославська, О.Л. Гутнев // Укр. журн. дерматол., венерол., косметол. : Наук.-практ. видання. – 2010. – № 3. – С. 153.
4. Меркулов Г.А. Курс патологистологической техники. – М.: Медицина, Ленингр. отд-ние, 1969. – 424 с.
5. Монахов К.Н. Применение современных увлажняющих средств при нарушении кожного барьера / К.Н. Монахов, С.А. Очеленко // Клин. дерматол. и венерол. – 2009. – № 1. – С. 74-77.

6. Цветкова Г.М. Патоморфологическая диагностика заболеваний кожи. Руководство. – М.: Медицина, 1986. – 304 с.
7. Ceramides and barrier function in healthy skin / J.Mutanu Jungersted, L.I.Hellgren, J.K. Høgh [et al.] // *Acta Derm Venereol.* – 2010. – Vol. 4, № 90. – P. 350-353.
8. Gradman J. Suppressive effects of topical mometasone furoate and tacrolimus on skin prick testing in children / J. Gradman, O.D. Wolthers // *Acta Paediatr.* – 2007. – Vol. 8, № 96. – P. 1233-1240.
9. Sehgal V.N. Atopic dermatitis: current options and treatment plan / V.N. Sehgal, G. Srivastava S. Dogra // *Skinmed.* – 2010. – Vol. 8, № 6. – P. 335-344.
10. Tanei R., Clinical analyses of atopic dermatitis in the aged / R. Tanei, K. Katsuoka // *J. Dermatol.* – 2008. – № 35. – P. 562-569.

УДК 615.015:615.454.122

Я.А. Бутко, Ю.Б. Ларьяновская

ВЛИЯНИЕ КРЕМА «МОМЕТАЗОН С КЕРАМИДАМИ» НА МОРФОСТРУКТУРУ КОЖИ ПРИ АЛЛЕРГИЧЕСКОМ ДЕРМАТИТЕ

Сегодня в лечении дерматозов большое внимание уделяется состоянию пролиферации кожи и восстановлению ее барьерной функции, поэтому обоснованным является применение средств, стимулирующих пролиферацию и восстанавливающих структуру кожи, в частности керамидов. В статье приведены результаты изучения морфоструктуры кожи при применении крема «Мометазон с керамидами» в условиях аллергического контактного дерматита. Установлено, что крем «Мометазон с керамидами» уменьшает развитие воспалительной реакции в дерме, предупреждает деструкцию тканей и ограничивает участок повреждения в коже, ускоряет пролиферацию эпителия и восстанавливает структуру кожного покрова. По эффективности лечебного действия данный крем превышает лечебное действие крема «Элоком». Следовательно, введение керамидов в состав крема с мометазоном фуроат способствует нормализации структуры кожи, что делает целесообразным их применение в лечении аллергических дерматитов.

Ключевые слова: мометазон, керамиды, морфоструктура кожи, дерматит

UDC 615.015:615.454.122

Butko Y.O., Lar'yanovska J.B.

THE EFFECT OF CREAM «MOMETASONE WITH CERAMIDES» ON MORPHOSTRUCTURES OF THE SKIN IN ALLERGIC DERMATITIS

Currently, in the treatment of dermatoses in paid much attention to the state of proliferation of the skin and restore its barrier function, that is the why use of agents that stimulate proliferation and restore skin structure, including ceramides is reasonable. This article presents the results of the morphostructure of skin study under the influence of mometasone cream with ceramides in allergic contact dermatitis. It was found that the cream “mometasone with ceramides” suppresses the development of inflammatory reaction in the derma, prevents tissue destruction and decreases land damage in the skin, accelerates the epithelial proliferation and restores the structure of the skin. According to the effectivity this cream increases the therapeutic effect of cream «Elokom». Thus, the introduction of ceramides to the cream with mometasone furoate helps to normalize the skin structure that makes it appropriate in the treatment of allergic dermatitis.

Key words: mometasone, ceramides, morphostructures of the skin, dermatitis.

Адреса для листування:

61024, м. Харків, вул. Мельникова, 12.

Кафедра фармакології НФаУ

Тел.: (057)-706-30-69

Надійшла до редакції:

17.01.2013