

УДК 616.65-002:615.015.2:615.254

О. М. ШАПОВАЛ¹, С. Ю. ШТРИГОЛЬ¹, Ю. Б. ЛАР'ЯНОВСЬКА¹, В. Л. КАРБОВСЬКИЙ²,
І. А. ШЕВЧУК², Т. Є. МАКОВСЬКА³¹ Національний фармацевтичний університет² ПрАТ «БІОФАРМА»³ Головний військовий медичний госпіталь

ВПЛИВ СУПОЗИТОРІЇВ РЕКТАЛЬНИХ ПРОСТЕКС® НА СТАН ПЕРЕДМІХУРОВОЇ ЗАЛОЗИ НА МОДЕЛІ СКИПИДАРНОГО ПРОСТАТИТУ У ЩУРІВ

Наведені результати дослідження простатопротекторної дії препарату «Простекс®» за впливом на гістоструктуру передміхурової залози у порівнянні з «Простатиле́н-цинк», який є аналогом за складом та дією, на моделі скипидарного простатиту у щурів. Установлено перевагу препарату «Простекс®» над препаратом порівняння «Простатиле́н-цинк», яка полягає у тому, що Простекс® сильніше за референс-препарат пригнічує розвиток запального процесу, усуваючи його у міжацинарній стромі, у тканинах, що оточують ампули сім'яносних протоків, у простатичній частині сечовивідної протоки, у головних відділах вивідних протоків простатичних залоз, у парастатичній тканині, а також зменшує розлади місцевої гемодинаміки.

Ключові слова: хронічний простатит; Простекс®; простатопротекторна дія; скипидарний простатит; морфологія передміхурової залози

ВСТУП

На хронічний простатит (ХП) за різними даними страждають від 40 до 70 % осіб (чоловіків) репродуктивного віку [2, 4, 5, 7]. Це найчастіше урологічне захворювання у чоловіків до 50 років і третє за частотою (після доброякісної гіперплазії передміхурової залози (ДГПЗ) і раку простати) у осіб старше 50 років. У багатьох літніх пацієнтів він обтяжує перебіг ДГПЗ, приводячи до помилок при виборі тактики лікування. У загальній популяції частота ХП становить 5-8 %. У 7-36 % пацієнтів ХП ускладнюється запальними захворюваннями інших органів чоловічої статеві системи, розладами сечовипускання, репродуктивної і статеві функцій. Захворювання може викликати психосоматичні розлади, часто супроводжуючись тривогою, занепокоєнням, депресією. Поширеність, значні витрати на лікування ХП, а також його виражений вплив на якість життя пацієнтів свідчать не тільки про медичну, але й про соціально-економічну значущість захворювання [2, 4, 5, 7].

Зважаючи на актуальність проблеми створення нових препаратів для лікування захворювань передміхурової залози (ПЗ), ПрАТ «Біофарма» розроблено новий комбінований препарат Простекс® у вигляді супозиторіїв, який містить простатиле́н та олію гарбу-

за, що обґрунтовують його простатоспецифічну дію. Для лікування захворювань ПЗ застосовують монокомпонентні (Простатиле́н, супозиторії з олією гарбуза) або полікомпонентні (Простатиле́н-цинк-простатиле́н, цинк, вітамін Є) препарати, які містять ці біологічно активні речовини. Але в комбінації, наявній у складі супозиторіїв «Простекс®», ці компоненти використовуються вперше. Тому є доцільним провести морфологічне дослідження простатопротекторної дії препарату Простекс®, супозиторії ректальні виробництва ПрАТ «Біофарма».

Мета роботи – дослідити простатопротекторну дію препарату «Простекс®» за впливом на гістоструктуру ПЗ у порівнянні з препаратом «Простатиле́н-цинк», який є аналогом за складом та дією, на моделі скипидарного простатиту у щурів.

МАТЕРІАЛИ ТА МЕТОДИ

Модель скипидарного простатиту для вивчення простатопротекторних властивостей об'єктів дослідження обрано з урахуванням того, що ректальне введення скипидару призводить до ураження дорсолатеральної частини ПЗ із підвищенням проникності судин, порушенням мікроциркуляції, активацією прозапальних медіаторів [1, 6].

В експерименті на моделі скипидарного простатиту використали 32 білих статевозрілих безпород-

Таблиця 1

**РОЗПОДІЛ ТВАРИН ТА ДОЗИ ДОСЛІДЖУВАНИХ
ПРЕПАРАТІВ ПРИ ДОСЛІДЖЕННІ ЇХ
ПРОСТАТОПРОТЕКТОРНОЇ ДІЇ НА МОДЕЛІ
СКИПИДАРНОГО ПРОСТАТИТУ У ЩУРІВ**

Умови досліджу	Доза, мг/кг	Кількість тварин
Інтактний контроль (ІК)	-	8
Скипидар – контрольна патологія (КП)	1 мл/тв	8
Скипидар + Простекс®	1 мл/тв + 168 мг/кг	8
Скипидар + Простатиле-цинк	1 мл/тв + 210 мг/кг	8

них щурів самців масою 220-250 г, яких було рандомізовано згідно з табл. 1.

Простатит викликали за методом [1, 6]. Препарати вводили ректально за 2 год до введення скипидару та потім щоденно одноразово протягом означеного терміну моделювання у дозах, зазначених у табл. 1. Значення доз отримані за допомогою перерахунку з добової дози для людини на дозу для щурів з використанням коефіцієнту видової чутливості за Ю. П. Риболовлевим [1]. Групі тварин контрольної патології (КП) вводили ректально супозиторії-плацебо, що містили лише основу. Евтаназію тварин здійснювали на 15 добу експерименту декапітацією під ефірним наркозом. У день виведення з експерименту визначали масу тіла щурів, далі декапітували під ефірним наркозом, проводили розтин та вилучали ПЗ, зважували її для визначення коефіцієнту маси та брали дорсолатеральну частку ПЗ для проведення морфологічних досліджень [1, 6]. Результати обробляли статистично. Для світлооптичного дослідження зразки готували за загальноприйнятими методиками. Зрізи фарбували гематоксиліном та еозинном [1, 3].

РЕЗУЛЬТАТИ ТА ЇХ ОБГОВОРЕННЯ

Отримані результати дослідження свідчать, що дворазове ректальне введення скипидару щурам-самцям призводить до порушення функціонального стану організму, в тому числі ПЗ (табл. 2), що віддзеркалилось, у першу чергу, тенденційним зменшенням

відносно групи інтактного контролю (ІК) коефіцієнту маси простати в 1,2 рази (табл. 2). Лікування щурів-самців препаратом «Простекс®» у дозі 168 мг/кг та препаратом «Простатиле-цинк» у дозі 210 мг/кг чинило терапевтичний ефект, який віддзеркалилося в покращенні досліджуваного показника (табл. 2). Так, достовірно відносно групи КП відновлювалася маса ПЗ, що відбилося в збільшенні коефіцієнтів маси простати під впливом препарату «Простекс®» в 1,4 рази, а під впливом Простатиле-цинку – в 1,35 рази (табл. 2).

Морфологічне дослідження отриманих зразків ПЗ щурів груп ІК (рис. (1-6)) та КП (рис. (7-15)) показало, що дворазове ректальне введення скипидару викликає у дорсолатеральній ділянці ПЗ щурів різні за виразністю запальні процеси, гемодинамічні порушення та напругу функціонального стану деяких простатичних залозок. Так, інфільтрати з еозинофільних клітин із домішкою лімфоцитів та гістіоцитів виявлені у міжацинарній стромі (рис. (7-9)), біля сім'явиносних протоків та головних відділів вивідних протоків простатичних залозок, простатичної частини сечовивідного протоку. У сім'явиносній протоці відмічена дезорганізація епітеліальної вистілки, деяке підвищення клітинної насиченості власної пластинки слизової оболонки, запальна реакція у м'язовому шарі, що оточує протоку, та навколо нього (рис. (10-12)). Продуктивна запальна реакція спостерігається і в парaproстатичній тканині. У кровоносних судинах міжацинарної стромі і парaproстатичної тканини спостерігали ознаки застою (різке розширення просвіту, повнокровність, часто стаз еритроцитів), нерідко – периваскулярні круглоклітинні інфільтрати. Ацинуси частини простатичних залозок розтягнуті, іноді деформовані (рис. (3-15)).

Після введення щурам препарату «Простекс®» у різних зонах дослідженої частки передміхурової залози значно зменшені або відсутні запальні процеси у міжацинарній стромі (рис. (16-18)), а також у тканинах, що безпосередньо оточували ампули сім'явиносних протоків, простатичну частину сечовивідної протоки, головні відділи вивідних протоків простатичних залоз, у парaproстатичній тканині (рис. (19-21)). Зменшені й розлади місцевої гемодинаміки. Більшість ацинусів простатичних залозок за морфофункціональним станом не відрізнялися від інтактного контролю.

Таблиця 2

**ВПЛИВ ПРЕПАРАТУ «ПРОСТЕКС®» ТА ПРЕПАРАТУ ПОРІВНЯННЯ НА МАСУ ТІЛА
ТА КОЕФІЦІЄНТ МАСИ ПРОСТАТИ ЩУРІВ ЗА УМОВ СКИПИДАРНОГО ПРОСТАТИТУ**

Показник	Умови досліджу			
	інтактний контроль	контрольна патологія	Простекс®, 168 мг/кг	Простатиле-цинк, 210 мг/кг
Маса тіла, г	258,33 ± 21,88	260,63 ± 20,39	249,37 ± 20,75	263,13 ± 19,01
Коефіцієнт маси простати, %	0,47 ± 0,03	0,40 ± 0,03	0,57 ± 0,03*	0,54 ± 0,04*

Примітка: * – відхилення показника достовірно щодо групи контрольної патології, p < 0,05.

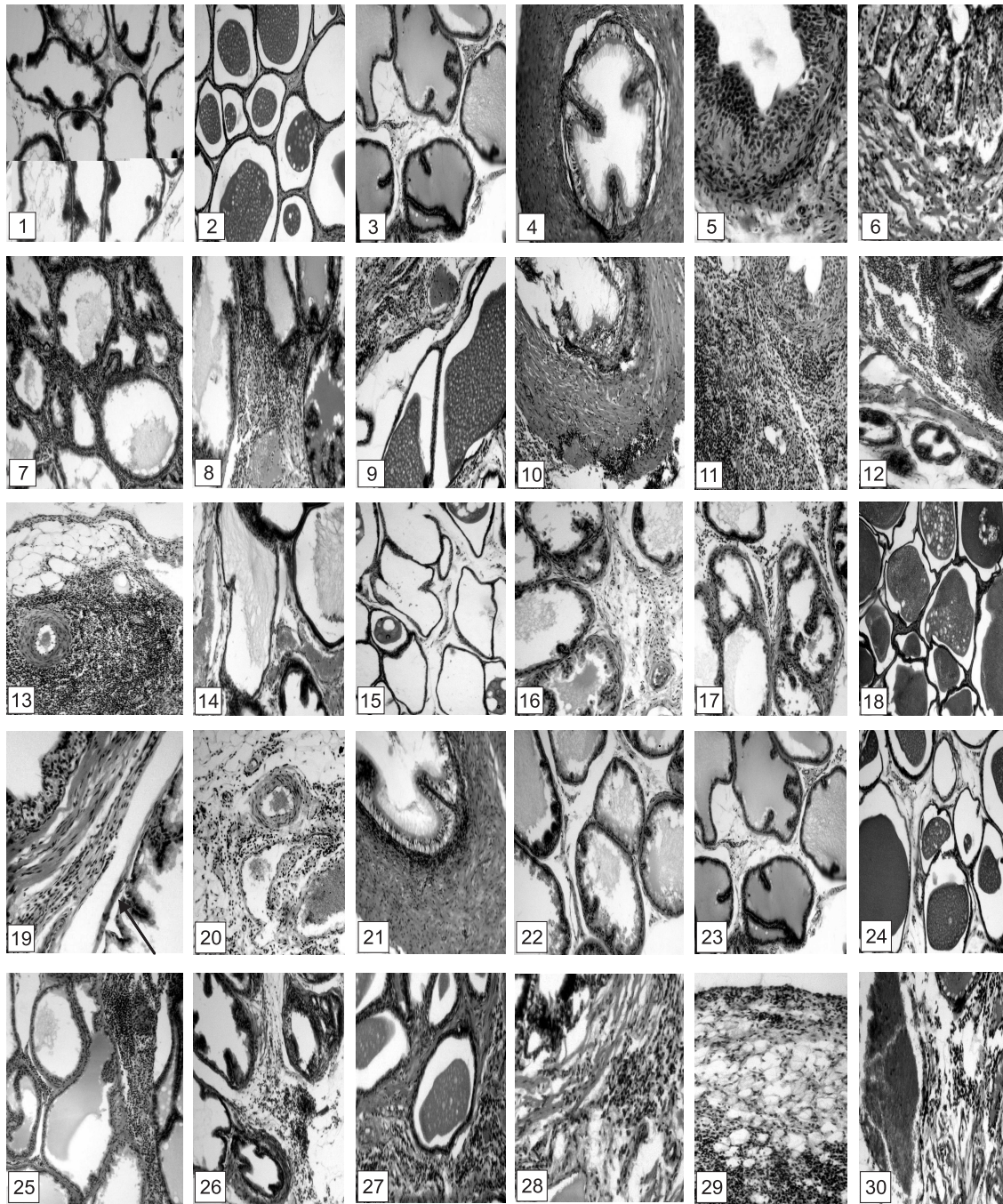


Рис. Дорсолатеральная часть передміхурової залози щурів групи:

Інтактного контролю: нормальний стан різних типів простатичних залозок: 1 – у каудальній зоні; 2 – у краніальній зоні біля сім'яносної протоки; 3 – у краніальній зоні біля простатичної частини сечовивідної протоки; 4 – ампула сім'яносної протоки; 5 – простатична частина сечовивідної протоки; 6 – головний відділ вивідної протоки простатичних залоз.

Контрольної патології: під впливом скипидару запальна реакція у міжацинарній стромі: у каудальній зоні (7); у краніальній зоні біля простатичної частини сечовивідної протоки (8) та біля ампули сім'яносної протоки (9); у м'язовому шарі ампули сім'яносної протоки, дезорганізація епітелію (10); у сполучній тканині навколо простатичної частини сечовивідної протоки (11); у прошарку пухкої сполучної тканини біля головного відділу вивідної протоки простатичних залоз (12); у парапростатичній тканині периваскулярно (13); розширення, повнокровність судин у міжацинарній стромі (14), розтягнення ряду ацинусів (15).

Простекс® на тлі скипидару: зниження запальної реакції у міжацинарній стромі у каудальній зоні (16) та у краніальній зоні біля простатичної частини сечовивідної протоки (17); відсутність запалення у краніальній зоні біля сім'яносної протоки (18); залишки запальної реакції у сполучній тканині біля простатичної частини сечовивідної протоки (19) та у парапростатичній тканині (20); відсутність запалення у м'язовому шарі ампули сім'яносної протоки (21).

«Простатилен-цинк» на тлі скипидару: відсутність запальної реакції у міжацинарній стромі у каудальній зоні (22) та у краніальній зоні біля простатичної частини сечовивідної протоки (23) і сім'яносної протоки (24); вогнища запалення у міжацинарній стромі різних зон: каудальній (25) краніальній (26-27); запальні клітинні інфільтрати у прошарку пухкої сполучної тканини біля головного відділу вивідної протоки простатичних залоз (28), парапростатичній тканині (29); розширення просвіту, тромбоз кровеносних судин (30). Гематоксилін-еозин. x200. x100.

Препарат порівняння супозиторії «Простатилен-цинк», введений на тлі скипидару, також чинив позитивний вплив на стан дослідженої частки ПЗ щурів. У половини тварин цієї групи були зменшені ознаки запалення та розладу місцевої гемодинаміки у всіх проблемних зонах дорсолатеральної частки залозистої тканини (рис. (22-24)). У решти щурів спостерігали достатньо виразні вогнища запалення у міжацинарній стромі та парапростатичній тканині, повнокровність судин, крововиливи. У поодиноких випадках клітинні скупчення виявлені біля головного відділу вивідної протоки простатичних залоз (рис. (25-30)). Стан ацинусів простатичних залозок практично не змінений.

Порівняльний аналіз стану ПЗ щурів, яким вводили новий та референсний об'єкти дослідження, показав перевагу препарату «Простекс®» над препаратом порівняння «Простатилен-цинк», яка полягає у тому, що Простекс® значно сильніше за референс-препарат пригнічує розвиток запального процесу, усуваючи його у міжацинарній стромі, у тканинах, що оточують ампули сім'яносних протоків, простатичну частину сечовивідної протоки, головні відділи вивідних протоків простатичних залоз, у парапростатичній тканині, а також розлади місцевої гемодинаміки.

ВИСНОВКИ

Таким чином, на підставі отриманих результатів встановлено, що дворазове ректальне введення скипидару викликає у дорсолатеральній частці передміхурової залози щурів (що безпосередньо прилягає до передньої стінки прямої кишки) виникнення запального процесу в різних її ділянках. Запалення на 15 день досліду набуває підгострого характеру та супроводжується виразними порушеннями з боку місцевої гемодинаміки.

Препарат «Простекс®» виразно зменшував прояви запальної та судинної реакції передміхурової залози щурів. За виразністю позитивного впливу на

морфологічний стан передміхурової залози щурів препарат «Простекс®» на даній модельній патології перевищував препарат порівняння супозиторії «Простатилен-цинк».

ПЕРЕЛІК ВИКОРИСТАНИХ ДЖЕРЕЛ ІНФОРМАЦІЇ

1. Доклінічні дослідження лікарських засобів: [метод. рекомендації] // За ред. чл.-кор. НАМН України О. В. Стефанова. – К.: Авіценна, 2001. – 528 с.
2. Лопаткин Н. А., Камалов А. А., Дорофеев С. Д., Ефремов Е. А. Открытое, сравнительное, рандомизированное исследование эффективности и безопасности препарата «Витапрост®», таблетки (ОАО «Нижфарм», Россия) в комплексном лечении пациентов с хроническим абактериальным простатитом // Опубликован на портале: <http://medi.ru/doc/g2401301.htm>
3. Меркулов Г. А. Курс патологистологической техники. – М.: Медицина, Ленингр. отд., 1969. – 424 с.
4. Трапезникова М. Ф. Медикаментозная терапия хронического простатита у пациентов с доброкачественной гиперплазией предстательной железы / М. Ф. Трапезникова, К. В. Поздняков, А. П. Морозов // Трудный пациент. – 2006. – № 4 (8). – С. 15-19.
5. Урология. Национальное руководство / Под ред. Н. А. Лопаткина. – М.: ГЭОТАР-Медиа, 2009. – 1071 с.
6. Яковлева Л. В., Лар'яновська Ю. Б., Міщенко О. Я. та ін. Доклінічне вивчення лікарських засобів, призначених для лікування простатитів: [метод. рекомендації]. – К., 2005. – 35 с.
7. Wan C. D. Pathogens of prostatitis and their drug resistance: an epidemiological survey / C. D. Wan, J. B. Zhou, Y. P. Song // Zhonghua Nan Ke Xue. – 2013. – Vol. 19, № 10. – P. 912-917.

УДК 616.65-002:615.015.2:615.254

О. Н. Шаповал, С. Ю. Штрыголь, Ю. Б. Ларьяновская, В. Л. Карбовский, И. А. Шевчук, Т. Е. Маковская
ВЛИЯНИЕ СУППОЗИТОРИЕВ РЕКТАЛЬНЫХ ПРОСТЕКС® НА СОСТОЯНИЕ ПРЕДСТАТЕЛЬНОЙ ЖЕЛЕЗЫ
НА МОДЕЛИ СКИПИДАРНОГО ПРОСТАТИТА У КРЫС

Приведены результаты исследования простатопротекторного действия препарата «Простекс®» по влиянию на гистоструктуру предстательной железы (ПЖ) по сравнению с препаратом «Простатилен-цинк», который является аналогом по составу и действию, на модели скипидарного простатита у крыс. Установлено преимущество препарата «Простекс®» над препаратом сравнения «Простатилен-цинк», которое заключается в том, что Простекс® сильнее референс-препарата подавляет развитие воспалительного процесса, устраняя его в межацинарной строме, в тканях, окружающих ампулы семявыносящих протоков, в простатической части мочевыводящих протоков, в главных отделах выводных протоков простатических желез, в парапростатической ткани, а также уменьшает расстройства местной гемодинамики.

Ключевые слова: хронический простатит; Простекс®; простатопротекторное действие; скипидарный простатит; морфология предстательной железы

UDC 616.65-002:615.015.2:615.254

O. N. Shapoval, S. Yu. Shtrygol', Yu. B. Laryanovskaya, V. L. Karbovsky, I. A. Shevchuk, T. E. Makovskaya
INFLUENCE OF RECTAL SUPPOSITORIES PROSTEXS® ON THE PROSTATE GLAND ON THE MODEL
OF TURPENTINE-INDUCED PROSTATITIS IN RATS

This work summarizes the results of the study of Prosteks® prostatoprotective action by influence on histological structure of prostate glands compared with "Prostatilen-zinc", which is an analogue by the composition and action, on the model of turpentine-induced prostatitis in rats. The advantage of Prosteks® before the reference drug "Prostatilen-zinc" is in more active suppression of the inflammatory process development with its elimination in periacinar stroma and in the tissues surrounding vas deferens ampullae, prostatic part of the urether, main parts of the excretory ducts of prostatic glands, as well as in paraprostatic tissue, besides Prosteks® decreases the disorders of the local hemodynamics.

Key words: chronic prostatitis; Prosteks®; prostatoprotective action; turpentine-induced prostatitis; morphology of prostatic gland

Адреса для листування:
61002, м. Харків, вул. Пушкінська, 53.
Національний фармацевтичний університет

Надійшла до редакції 12.06.2014 р.